Aus dem Anatomischen Institut der Universität Breslau.
Direktor: Prof. Dr. H. v. Eggeling.

Der Bau der Speiseröhre bei Rodentia.

Mit 28 Abbildungen im Text

Inaugural-Dissertation

zur

Erlangung der Doktorwürde in der Medizin und Chirurgie

einer Hohen Medizinischen Fakultät

der

Schlesischen Friedrich-Wilhelm-Universität Breslau.

Vorgelegt von

Ernst Steinitz

1931

Druck von R. Wagner Sohn in Weimar.

Aus dem Anatomischen Institut der Universität Breslau.
Direktor: Prof. Dr. H. v. Eggeling.

Der Bau der Speiseröhre bei Rodentia.

Mit 28 Abbildungen im Text

Inaugural-Dissertation

zur

Erlangung der Doktorwürde in der Medizin und Chirurgie

einer Hohen Medizinischen Fakultät

der

Schlesischen Friedrich-Wilhelm-Universität Breslau.

Vorgelegt von

Ernst Steinitz

1931

Druck von R. Wagner Sohn in Weimar.

Gedruckt mit Genehmigung der Medizinischen Fakultät
der Universität Breslau.

Berichterstatter: Prof. Dr. H. v. Eggeling

Sonderabdruck aus dem Anatomischen Anzeiger Bd. 72, Heft 21/24, 1931.
Verlag von Gustav Fischer in Jena.

Aus dem Anatomischen Institut der Universität Breslau
(Direktor: Prof. Dr. H. von Eggeling).

Der Bau der Speiseröhre bei Rodentia.

Von Ernst Steinitz.

Mit 28 Abbildungen im Text.

Die folgenden Untersuchungen über den Bau der Speiseröhre von Nagetieren sollen eine Fortsetzung der Arbeiten von Bartlakowski (1930) und von Scholtyssek (1930), die im hiesigen Anatomischen Institut der Universität verfaßt wurden, bilden. Hier sollte die Aufmerksamkeit ganz besonders auf das Studium der Muskelschicht des Ösophagus gelenkt werden, um aus dem Verhalten der einzelnen Faserschichten vielleicht Beziehungen zu der Ernährungsart und der Körperhaltung einzelner Gruppen zu finden. Darum wählte ich aus einzelnen Ordnungen Vertreter solcher Familien, bei denen ich annahm, sie würden durch ihre relativ verschiedenartige Ernährungsart und andersartige Lebensweise auch Abweichungen im Ösophagusbau zeigen, die mit der Ernährungsart in Zusammenhang gebracht werden könnten. Neben

diesen morphologisch-physiologischen Erwägungen bei der Auswahl des Untersuchungsmaterials mußten selbstverständlich auch solche der Materialbeschaffung maßgebend sein.

Bisher gibt es keine von einheitlichen Gesichtspunkten ausgehende Darstellung des Ösophagus bei den verschiedenen Säugetierordnungen. Wenn auch die Speiseröhren bei einer absolut genommen größeren Zahl von Nagetierarten untersucht worden sind als die von Insektivoren, so sind doch diese Untersuchungen gering im Verhältnis zu dem ungeheuren Artenreichtum der Nager. Größere Gruppen wurden überhaupt nicht untersucht, sondern nur über die „Hausnager" Maus, Ratte, Kaninchen und Meerschweinchen finden sich Angaben im Schrifttum, und auch diese sind zum großen Teil lückenhaft. In der vorliegenden Arbeit wählte ich folgende Vertreter einzelner Familien der Rodentia nach den eben erörterten Gesichtspunkten aus: von den Hystriciden (Erdstachelschweinen) Hystrix cristata und Hystrix hirsutirostris, von den Octodontiden (Trugratten) Myopotamus coypus, von den Muriden (Mausartigen) Mus musculus, von den Myoxiden (Schlafmausartigen) Myoxus glis, von den Sciuriden (Eichhörnchenartigen) Sciurus vulgaris und Spermophylus citellus.

In der technischen Untersuchungsmethode schloß ich mich an Bartlakowski und Scholtyssek an. Die Präparation der zum Teil sehr kleinen Speiseröhren erfolgte immer mit einer binocularen Lupe. Der Ösophagus wurde möglichst hoch oben an der Cartilago arytaenoidea abgeschnitten. Vom Magen blieb ein kleiner Teil um die Ösophagusmündung am isolierten Ösophagus erhalten und wurde histologischen Untersuchungen mit unterworfen. Bis zur Einbettung in Paraffin blieb der Ösophagus in seiner ganzen Länge im flüssigen Paraffin erhalten; erst kurz vor dem Aufblocken wurde er in fünf möglichst gleiche Teile zerlegt und jeder Teil als Serie oder in Abständen von etwa 0,2 mm quergeschnitten; dann wurde der Block gedreht und wieder in Abständen von 0,2 mm längsgeschnitten; nach abermaliger Drehung des Blockes wurden Tangentialschnitte gemacht. Die Querschnitte sind fast sämtlich 18 μ, die Tangential- und Längsschnitte 20—22 μ dick. Die Präparate wurden teils mit Hämalaun-Eosin, teils mit Hämalaun-van-Gieson und Resorcin-Fuchsin-Hämalaun gefärbt. Von den Schnittserien wurden von jedem 10. und 15., oft auch schon vom fünften Präparat mit Hilfe des Zeichenoculars von Voigtländer die Umrisse

des Lumens und der Tunica muscularis gezeichnet. Da das Epithel aller Nagetiere in dicken Schichten verhornt ist, sich diese Hornschichten aber unregelmäßig abgeschilfert erwiesen, wurde immer die basale Zellschicht des Epithels als Lumenbegrenzung angenommen. Das Lumen wurde später durch Umfahren des Umfanges mit dem Kurvenmesser gemessen, die Muskulatur und Muscularis mucosae direkt vom geschnittenen Präparat mit Hilfe des Ocularmikrometers. Dort, wo vielleicht lokale Kontraktionen oder andere Einflüsse an einzelnen Stellen die Muskulatur im Verhältnis zur übrigen Muskulatur verdickt hatten, wurden die Werte der verdickten und der unverdickten Muskulatur angegeben. Obwohl alle Werte mehrmals kontrolliert wurden und möglichst genaue Zwischenwerte angenommen wurden, können alle Zahlen nur als sehr relative Größen gewertet werden, da man die zum Teil sehr lange Fixation der Objekte berücksichtigen muß.

In der topographischen Anatomie des Ösophagus der Rodentia kann ich mich im allgemeinen den Angaben Scholtysseks bei Insektivoren anschließen. Die Grenze von Pharynx und Ösophagus nahm ich wie andere Autoren (Scholtyssek, Bartlakowski u. a.) in der Gegend der Cartilagines corniculatae an. Eine Grenzwulstbildung, wie sie Ellenberger (1921) für Wiederkäuer und Fleischfresser angibt, konnte ich bei Rodentia nicht beobachten.

Zunächst verläuft der Ösophagus im Halsteil dorsal der Trachea, ventral der Wirbelsäule, eingebettet in die ihn seitlich begleitenden Muskelzüge der Mm. longi colli, in der Längsrichtung des Körpers. Scholtyssek fand, daß der Ösophagus der Insektivoren erst unterhalb der Bifurcatio tracheae etwas nach links abweicht. Das ist bei den von mir untersuchten Nagern nur bei Mus musculus der Fall. Bei Hystrix, Myoxus, Myopotamus, Spermophylus und Sciurus verläuft er schon relativ weit cranialwärts mit einem geringen Teil links lateral neben der Trachea und hat gewöhnlich schon am Arcus aortae die Verbindung mit der Trachea gelöst. Immer aber trifft den Ösophagus bei der Bifurcatio tracheae der linke Bronchus frei neben der Wirbelsäule. In der Sagittalebene folgt der Ösophagus der starken Halslordose der Wirbelsäule. Nur Sciurus besitzt wahrscheinlich infolge seiner Körperhaltung eine weniger starke lordotische Krümmung der Halswirbelsäule. Unterhalb der Bifurcatio tracheae trennt sich, wie schon oben beschrieben, die Speiseröhre von der im Brustteil konkav nach vorn

verlaufenden Wirbelsäule und verläuft im hinteren Mediastinum zwischen beiden Lungen ventral der Aorta thoracalis. Nach dem Durchtritt durch das Zwerchfell, mit dem der Ösophagus durch zarte Bindegewebszüge verbunden ist, umschließt eine Incisura hepatis seinen abdominalen Teil bis zur Mündung in den Magen. Muskelverbindungen zwischen Ösophagus und Trachea und Bronchus, wie sie Laimer vom Menschen beschreibt, konnte ich nicht auffinden.

Bei der Präparation fiel bei keinem der hier untersuchten Nager eine Weite oder Enge am Ösophagus auf. Lediglich direkt von der Höhe des Zwerchfells ab bis zur Cardia konnte ich ein Anschwellen der Muskulatur sehen, die anscheinend mit einer Erweiterung des Lumens einherging. Dem entsprachen auch die Messungen an mikroskopischen Präparaten. Rubeli (1889) stellte nach seinen Untersuchungen am Ösophagus an Menschen und Haustieren ganz allgemein die These auf, daß die Muskelwand sich an verengerten Stellen des Lumens verdicke, und daß das Auftreten einer dünneren Muskelschicht in der Gegend einer Lumenerweiterung liege.

Ellenberger (1921) drückt sich etwas vorsichtiger aus, und Scholtyssek (1930) fand bei Insektivoren an Engen des Ösophaguslumens nur eine verdünnte Muskulatur. Scholtyssek hat das Ösophaguslumen als Flächeninhalt gemessen. Ich hielt es für zweckmäßiger, den Umfang mit dem Kurvenmesser zu messen, weil die Schwankungen im Flächeninhalt eines Lumenquerschnittes infolge zufälliger äußerer Kompressionen oder physiologischer Kontraktionszustände zu erhebliche sind, um exakte Rückschlüsse aus den so gefundenen Werten auf die lichte Weite des lebenden Organes ziehen zu können. Mittels meiner Methode konnte ich auch keine Enge in der Gegend des Introitus, wie sie Scholtyssek für Insektivoren beschreibt, finden. Ja, ich habe durchaus den Eindruck, daß man von einer gewissen leichten Erweiterung des Lumens sprechen kann. Trotzdem möchte ich diese leichte Erweiterung nicht als „Ösophagusvorraum", wie ihn Ellenberger (1906) für Carnivoren beschrieben hat, auffassen. Bei Nagern fehlt eine Ringfalte, die gegen das Lumen vorspringt, wie sie bei anderen Tieren als Anhäufung von Drüsen (Canis familiaris) oder als Vorspringen einer Muskelfalte (Felis domestica) vorkommt. Allgemein ist das Lumen in der Gegend des Kehlkopfes im Ver-

hältnis zum Eingang verengert, jedoch braucht diese Verengerung am Kehlkopf noch nicht ihr Maximum erreicht zu haben. Vor dem Eingang zum Magen erweitert sich das Lumen sehr stark; auch die Muskulatur zeigt, wie schon oben dargelegt, vor dem Magen eine erhebliche Verdickung. Nicht alle Nager haben an der Bifurcatio tracheae und am Zwerchfellschlitz Engen. Verengerungen und Erweiterungen am Ösophagus lassen sich nach meinen Messungen nicht in ein Schema bringen, das allgemein über Lokalisation und Verhältnis von Muskulatur zum Lumen etwas aussagen könnte.

Die von Scholtyssek an der Bifurcatio tracheae und am Zwerchfell bei allen Insektivoren gefundenen Engen im Ösophaguslumen sind vielleicht durch die Methode der Flächenmessungen zu erklären. Denn ich fand besonders an der Kreuzung von Arcus aortae und Ösophagus eine Impression, die wahrscheinlich postmortal durch Druck entstanden war und die äußerlich hätte als Enge imponieren können. Hier mußte die Flächenmessung eine Enge ergeben, die in Wirklichkeit nicht vorhanden war.

Die im folgenden darzustellenden anatomisch-mikroskopischen Untersuchungen sollen nicht nach der Reihenfolge, die die Systematik oder allgemeine Ähnlichkeit der äußeren Lebensbedingungen der Rodentia bietet, zusammengestellt werden, sondern da hier das Hauptgewicht auf die Anordnung der Muskulatur im Verlauf des Ösophagus gelegt wurde, so will ich die Beschreibung des Ösophagus in der Weise vornehmen, daß zuerst die Nager mit dem einfachsten Bau der Speiseröhrenmuskulatur geschildert werden, bei denen die Muskulatur des Ösophagus aus zwei voneinander getrennt verlaufenden Schichten besteht, Hystrix, Mus, Myoxus, und als Übergang zu den Tieren, deren Ösophagus aus sich verflechtenden Muskelfasern zusammensetzt, Myopotamus und schließlich Spermophylus und Sciurus. Die erste Gruppe umfaßt die Speiseröhren, deren Muskulatur als innere zirkuläre und äußere longitudinale Schicht verläuft wie bei Hystrix, oder deren Faserung in zirkulärer, spiraliger und elliptischer Anordnung verläuft: Mus und Myoxus. Myopotamus steht mit seiner nur stellenweise auftretenden Verflechtung der Muskelfasern und einer stellenweise auftretenden dritten innersten längsverlaufenden Schicht zwischen dieser Gruppe und Spermophylus und Sciurus, deren Faserverlauf eine völlige Verflechtung bei zwei- und dreischichtiger Muskulatur

zeigt. In der Schilderung meiner Untersuchungen sollen auch die Befunde anderer Autoren bei von mir nicht untersuchten Rodentia eingefügt werden.

Den speziellen Untersuchungen sollen in einer Übersichtstabelle die Maßzahlen für Lumen, M. mucosae und T. muscularis vorangestellt werden. Vier aufeinanderfolgende Messungen innerhalb jedes einzelnen Fünftels geben die Masse von kranialer nach kaudaler Richtung an.

Tabelle I.

A. Mus musculus.				
Erstes Fünftel:				
Lumen	0,24	0,19	0,15	0,145
M. mucosae	—	—	—	—
T. muscularis	0,096	0,096	0,064	0,064
Zweites Fünftel:				
Lumen	0,17	0,175	0,19	0,17
M. mucosae	—	—	—	—
T. muscularis	0,064	0,064	0,08	zerfaserte Muskulatur
Drittes Fünftel:				
Lumen	0,25	0,15	0,15	0,16
M. mucosae	—	—	—	—
T. muscularis	0,096	0,128—0,16	0,128	0,16
Viertes Fünftel:				
Lumen	0,21	0,21	0,21	0,21
M. mucosae	—	—	—	—
T. muscularis	0,128	weitere Messungen sind wegen Zerfaserung unmöglich.		
Fünftes Fünftel:				
Lumen	0,19	0,27	0,25	0,33
M. mucosae	0,016	0,016	0,016	0,016
T. muscularis	0,16—0,192	0,16	0,16	0,192
B. Hystrix hirsutirostris.				
Zweites Fünftel:				
Lumen	1,2	0,83	0,66	0,63
M. mucosae	—	—	0,016	0,016
T. muscularis	0,096	0,16	0,224	0,224
Drittes Fünftel:				
Lumen	0,46	0,43	0,46	0,46
M. mucosae	0,032	0,032	0,032	0,032
T. muscularis	0,224	0,24	0,24	0,172

Viertes Fünftel:

Lumen	0,53	0,6	0,56	0,63
M. mucosae	0,032	0,032—0,048	0,048	0,048
T. muscularis	0,288	0,24	0,4	0,4

Fünftes Fünftel:

Lumen	0,63	0,66	0,53	0,63
M. mucosae	0,064—0,08	0,064	0,064	0,048
T. muscularis	0,4—0,48	0,4	0,48—0,56	0,48

C. Myoxus glis.

Erstes Fünftel:

Lumen	0,33	0,03	0,33	0,3
M. mucosae	0,016	0,016	0,016	0,016
T. muscularis	0,128	0,16	0,16	0,128

Zweites Fünftel:

Lumen	0,3	0,3	0,3	0,35
M. mucosae	0,016	0,016	0,016	0,016
T. muscularis	0,128	0,128	0,128	0,096

Drittes Fünftel:

Lumen	0,35	0,33	0,3	0,3
M. mucosae	0,016	0,016	0,016	0,016
T. muscularis	0,128	0,112	0,112	0,112

Viertes Fünftel:

Lumen	0,3	0,3	0,3	0,24
M. mucosae	0,016	0,016	0,016	0,016
T. muscularis	0,16	0,16	0,16—0,192	0,16—0,192

Fünftes Fünftel:

Lumen	0,36	0,56	0,63	0,4
M. mucosae	0,016—0,024	0,064	0,032	0,016
T. muscularis	0,192—0,24	0,16—0,24	0,16	0,16

Die letzten Zahlen geben die Werte im Bereich des Bulbus ventriculi an.

D. Myopotamus coypus.

Erstes Fünftel:

Lumen	0,63	0,63	0,6	0,63
M. mucosae	—	—	—	—
T. muscularis	0,28	0,32	0,32	0,32

Zweites Fünftel:

Lumen	0,66	0,53	0,5	0,66
M. mucosae	—	0,016—0,032	0,016—0,032	0,016—0,032
T. muscularis	0,24	0,16—0,176	0,16—0,176	0,208—0,24

Drittes Fünftel:				
Lumen	0,73	0,63	0,72	0,66
M. mucosae	0,016	0,016	0,016—0,024	0,016
T. muscularis	0,24	0,224—0,24	0,224	0,16
Viertes Fünftel:				
Lumen	0,66	0,63	0,6	0,56
M. mucosae	0,032	0,032	0,048	0,048
T. muscularis	0,224	0,24—0,256	0,24	0,24
Fünftes Fünftel:				
Lumen	0,63	0,63	—	—
M. mucosae	0,048	0,048	—	—
T. muscularis	0,32	0,32	—	—

E. Spermophylus citellus.

Erstes Fünftel:				
Lumen	0,6	0,6	0,56	0,53
M. muscosae	—	—	0,016—0,048	0,016
T. muscularis	0,16	0,24	0,16	0,16
Zweites Fünftel:				
Lumen	0,5	0,46	0,45	0,43
M. mucosae	0,08	0,08	0,08	0,08
T. muscularis	0,24	0,24	0,208	0,208
Drittes Fünftel:				
Lumen	0,5	0,4	0,5	0,46
M. mucosae	0,08	0,08—0,092	0,08—0,16	0,08
T. muscularis	0,24	0,24	0,24—0,32	0,24
Viertes Fünftel:				
Lumen	0,5	0,53	0,5	0,5
M. mucosae	0,08	0,08	0,08	0,08
T. muscularis	0,32	0,32	0,288—0,32	0,368—0,4
Fünftes Fünftel:				
Lumen	0,66	0,96	1,03	1,06
M. mucosae	0,08	0,048—0,08	0,048	0,048
T. muscularis	0,48	0,40—0,48	0,40—0,48	0,64

F. Sciurus vulgaris.

Erstes Fünftel:				
Lumen	0,53	0,50	0,53	0,53
M. mucosae	—	0,016—0,022	0,032—0,048	0,032—0,048
T. muscularis	0,16—0,24	0,24	0,16	0,16—0,24

Zweites Fünftel:				
Lumen	0,56	0,63	0,63	0,63
M. mucosae	0,016—0,24	0,016—0,024	0,016—0,024	0,016—0,024
T. muscularis	0,144—0,288	0,192—0,256	0,24	0,16
Drittes Fünftel:				
Lumen	0,63	0,66	0,63	0,66
M. mucosae	0,016—0,024	0,032—0,048	0,032—0,048	0,032
T. muscularis	0,16	0,24	0,24—0,288	0,24—0,288
Viertes Fünftel:				
Lumen	0,7	0,66	0,73	0,66
M. mucosae	0,016—0,032	0,016—0,024	0,016	0,016
T. muscularis	0,16—0,24	0,16—0,24	0,16	0,192—0,24
Fünftes Fünftel:				
Lumen	0,5	0,66	0,76	0,73
M. muscusae	0,032—0,048	0,032	0,032	0,048
T. muscularis	0,40	0,40	0,32	0,32

Sämtliche Messungen sind in Millimeter ausgedrückt.

Hystrix hirsutirostris. Das hier untersuchte ganz junge Tier besitzt eine Körperlänge von nur 14 cm, seine Ösophaguslänge beträgt 7,3 cm. Sein Ösophagus wurde, wie oben angegeben, in fünf Teile geteilt, jedoch zeigte sich das erste Fünftel infolge zu starker Mazeration zu Messungen ungeeignet. Bei der Beschreibung des Ösophagus gehe ich bei allen Tieren von innen nach außen, beginne also beim Lumen.

Am Ösophagusbeginn zeigt das Lumen die von allen untersuchten Tieren größte Ausdehnung. Bald aber wird das Lumen konstant enger und besitzt in der Gegend des Aortenbogens die geringste Ausdehnung (siehe Kurve auf Abb. 1). Cardialwärts erweitert sich das Lumen allmählich wieder, zeigt aber geringe Schwankungen in seiner Weite, so daß relative Engen zu verzeichnen sind. In der Gegend des Diaphragmas weist der Ösophagus eine Enge auf, gleichzeitig ist an dieser Stelle die Muskulatur erheblich verdickt, sodaß man an einen Sphincter oesophagi denken kann. Lumenwärts vorspringende Schleimhautfalten fand ich nicht.

Das Epithel besteht, wie das aller Nager, aus einem mehrschichtigen verhornenden Plattenepithel, zumeist ist es oralwärts

noch von mäßiger Stärke, vom vierten Fünftel ab cardialwärts aber zeigen Epithel- und Hornschichten eine mächtige Verdickung. Im Epithelaufbau kann man ein Stratum germinativum und Stratum granulosum unterscheiden. Im Stratum corneum finden sich keine Kerne mehr.

Die eng anliegende Tunica propria ist dünn. Erst im Anfang des dritten Fünftels beginnen kleine Papillen aufzutreten, die von einem maschigen Kapillarnetz durchzogen sind. Cardialwärts mit zunehmender Verdickung des Epithels finden auch die Papillen eine größere und stärkere Ausbildung. Allen Angaben über das Auftreten von Leisten und Papillen in der Tunica propria muß man im allgemeinen skeptisch gegenüberstehen. Strahl (1889) spritzte härtende Flüssigkeiten in das Lumen eines frischen Ösophagus bei Kaninchen und Hund. Die betreffenden gefüllten Stellen wurden abgebunden und in eine Härtungsflüssigkeit eingelegt. Leisten und Papillen waren nach dieser Behandlung verschwunden, während sie an unbehandelten Kontrollpräparaten in gewöhnlicher Weise vorhanden waren. Erethizon besitzt nach Goetsch keine Papillen. Drüsen fehlen bei Hystrix in der Tunica propria und der Submucosa ganz. Elastische Fasern sind in der Tunica propria höchst spärlich entwickelt.

Die Muscularis mucosae setzt relativ hoch schon im ersten Fünftel ein. Cranialwärts besteht sie nur aus einzelnen Muskelfasern, die vom Bindegewebe umgeben sind, aber schon im zweiten Fünftel schließen sich diese bis dahin isoliert verlaufenden Muskelfasern ringförmig zusammen und nehmen allmählich magenwärts an Dicke zu. Die Muscularis mucosae besteht hier wie bei allen Rodentia aus zur Achse des Ösophagus parallel verlaufenden Muskelfasern.

Auch die Submucosa besitzt sehr wenige elastische Fasern. Sie ist hauptsächlich aus lockerem, fibrillärem Bindegewebe aufgebaut. Dünne Kapillaren durchziehen die Submucosa im Längsverlauf des Ösophagus, nirgends aber gewinnen sie eine besondere Ausbreitung. Magenwärts nimmt die Submucosa an Ausdehnung zu. Anhäufungen von Lymphozyten wie bei anderen Nagern habe ich nicht gesehen.

Der Schilderung der Tunica muscularis schicke ich eine Tabelle voraus, die die Stärke der beiden Muskelschichten verdeutlichen soll.

Tabelle II. Hystrix.

	Zweites —	Drittes —	Viertes —	Fünftes Fünftel
Innenmuskulatur	0,08—0,112	0,16	0,24	0,4
Außenmuskulatur	0,08—0,112	0,08	0,16	0,16

Querstreifung bis kurz vor den Magen.

Mit dem Okularmikrometer gemessen und in Millimeter umgerechnet.

Die Muskulatur des Ösophagus ist in zwei voneinander getrennt verlaufenden Faserschichten angeordnet, einer inneren Ring- und einer äußeren Längsschicht. Die innere Ringschicht nimmt wahrscheinlich einen selbständigen Ursprung in der Höhe des unteren Randes der Ringknorpelplatte wie bei allen Säugetieren. Die äußere longitudinale Muskulatur wird aus Faserbündeln des M. cricopharyngeus, der unteren Portion des M. constrictor pharyngeus inferior, aus dem auch die hier beobachteten lateralen Längsbündel ihren Ursprung nehmen, gebildet. Diese begleiten den Ösophagus bis zur Mitte des zweiten Fünftels, treten aber, wie auch Scholtyssek für Insektivoren angibt, nie zu den eigentlichen Ösophagusmuskelschichten in Beziehung. Nicht bei allen Nagern konnte ich diese lateralen Längsbündel bemerken. Die gesamte Muscularis ist im ersten Fünftel dünn, verdickt sich dann magenwärts konstant, weist aber in jedem folgenden Fünftel relative Engen und Weiten auf. Die innere und äußere Muskelschicht behalten bis zur Mitte des Ösophagus ungefähr gleiche Stärke, dann aber ist die innere zirkuläre Muskulatur mächtiger als die äußere Längsmuskulatur. Die äußere Muskelschicht verläuft zunächst parallel der inneren zirkulär, ordnet sich dann auf eine ganz kurze Strecke in eine spiralige Drehung und zieht schon von der Mitte des zweiten Fünftels in einer vollkommenen Längslage

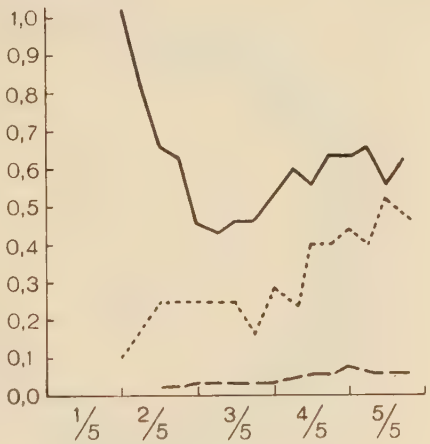

Abb. 1. Hystrix hirsutirostris.
—— Lumen ..... T. muscularis
----- M. mucosae

zum Magen. Cranialwärts erscheinen die Spiraltouren auf Querschnitten bald längs, bald schräg und tangential, bald auch ganz quer getroffen. Kurz vor dem Übergang in den Magen legen sich der Außenmuskelschicht glatte Muskelfasern von außen her an; die quergestreiften Muskelfasern gehen von da ab allmählich aus dem longitudinalen in einen zirkulären Verlauf über. Sie werden bald ganz durch glatte zirkulär verlaufende Muskelfasern ersetzt. Einige Schnitte tiefer vollzieht sich ein plötzlicher Übergang von quergestreifter Ringmuskulatur zu glatter Ringmuskulatur in der Innenschicht. Sehr auffallend ist, daß dieses Verhalten sich sowohl in der äußeren wie in der inneren Muskelschicht nur auf einer Hälfte des Ösophagus zeigt (Abb. 2). Während auf dieser nur glatte Muskelfasern zu sehen sind, besteht die andere Hälfte des Ösophagus nur aus quergestreiften Muskelfasern. Im ganzen Verlauf der Tunica muscularis blieben die einzelnen Muskelfasern auffallend dünn und zart und waren sehr kernreich. Ich möchte diesen Befund mit der Jugend des untersuchten Tieres in Zusammenhang bringen. Im Bindegewebe zwischen zirkulärer und longitudinaler Muskelschicht sind elastische Fasern reichlich vertreten; daß es aber zu einer elastischen Grenzschicht käme, wie beim Menschen, davon kann keine Rede sein. Die elastischen Fasern umspinnen die großen Ganglienzellen des Plexus myentericus. Von dieser zwischen den beiden Muskellagen liegenden elastischen Faserschicht aus ziehen einzelne elastische Fasern durch

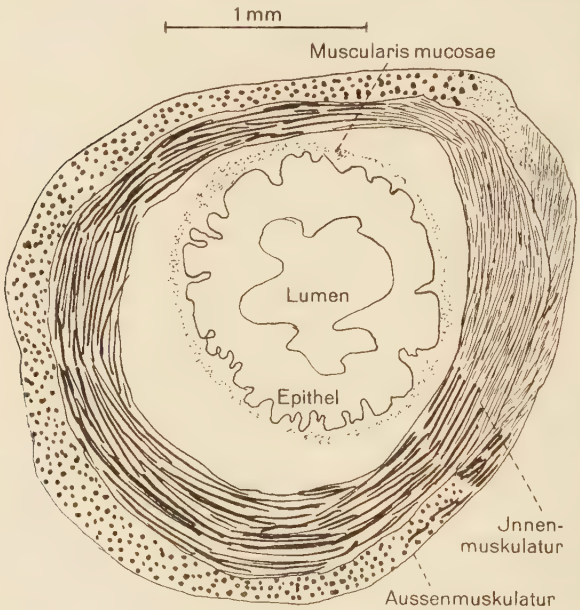

Abb. 2. Querschnitt aus dem fünften Fünftel von Hystrix; dick gezeichnet: quergestreifte Muskulatur; dünn gezeichnet: glatte Muskulatur.

die Ring-, ganz besonders viele Fasern aber durch die Längsmuskelschicht. Das elastische Gewebe ist cardialwärts am stärksten ausgebildet. Während ich bei diesem Exemplar die innere Muskelschicht als eine zirkuläre Schicht beschrieben habe, zeigte ein Vergleichsobjekt (diesmal Hystrix cristata!) im zweiten Fünftel einige wenige elliptisch verlaufende Muskelfasern inmitten der zirkulären Faserschicht.

Ganz abweichend von allen Schilderungen des Ösophagus von Säugetieren habe ich das Auftreten der glatten Muskulatur in der äußeren Längsschicht, während die zirkuläre Schicht nur aus quergestreifter Muskulatur bestand, beschrieben. Diesen Befund konnte ich bei allen von mir untersuchten Nagern erheben. (Geringe Ausnahmen bei Mus.) Soweit ich Angaben in der Literatur über den Ösophagus der Rodentia fand, umgingen die Autoren die Angabe, in welcher Schicht der Muscularis die glatte Muskulatur zuerst auftrete, oder sie schlossen sich den sonst üblichen Beschreibungen über das anatomische Verhalten der T. muscularis bei anderen Säugern an. Nur Klein (1871) gibt bei der Untersuchung des Ösophagus einiger Haustiere für das Kaninchen die gleiche Schilderung für das Auftreten der glatten Muskulatur wie ich.

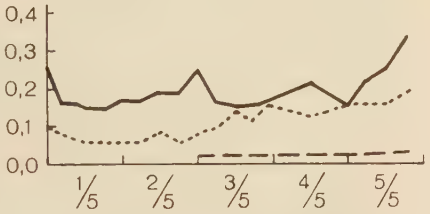

Abb. 3. Mus musculus.
—— Lumen, ... T. muscularis,
----- M. mucosae.

Mus musculus (Var. alba) Körperlänge 7,3 cm, Schwanzlänge 6,5 cm, Ösophaguslänge 1,2 cm. Das Lumen besitzt auch hier wie bei Hystrix und anderen Nagern zunächst am Introitus eine geringe Erweiterung (s. Kurve Abb. 3), dann tritt eine rasche Verengerung des Lumens ein, die bis kurz vor dem Ende des zweiten Fünftels anhält. Hier erweitert sich das Lumen wieder deutlich, so daß es am Beginn des dritten Fünftels so weit ist wie am pharyngealen Ende. Bei einer abermaligen Verengerung im dritten Fünftel war die Muskulatur dicker als im ersten Fünftel. Am Beginn des fünften Fünftels hatte die Muskulatur die gleiche Stärke wie im dritten Fünftel. Cardialwärts öffnet sich das Lumen sehr stark und ist am Mageneingang am weitesten. Vom Pharynx bis zur Mitte des Ösophagus ist die Schleimhaut glatt; von da ab bis zum Magen treten Längsfalten der Schleimhaut auf. Oppel (1897)

beschreibt Längsfalten im ganzen Ösophagus, „die bei starker Ausdehnung schwinden".

Das Epithel besteht aus einem geschichteten Plattenepithel. Ein Stratum granulosum ist deutlich nachzuweisen, die oberflächlichsten Kerne des Epithels sind stark abgeplattet. Im Stratum corneum ist kein Kern mehr zu sehen. Die Hornschicht selbst ist nicht stark ausgebildet, sie beträgt etwa 0,032 mm, ist also dünner als eine Muskelschicht der Außenmuskulatur. Erst dicht vor der Cardia verdickt sich die Hornschicht sehr stark bis zu 0,16 mm. Das Plattenepithel setzt sich auf die Schleimhaut des Magens fort und kleidet dort den stark verhornten Muskelmagen aus.

Unter allen von mir untersuchten Rodentia fand sich hier die dünnste Tunica propria. Sie besitzt keine Papillen oder Leisten.

Die Muscularis mucosae ist wie die Tunica propria auch hier am schwächsten ausgebildet. Sie beginnt erst unterhalb der Ösophagusmitte im dritten Fünftel, tritt dort aber bald zirkulär auf, ihre Faserzüge verlaufen longitudinal; bis zum Magen behält sie die am Magen beobachtete Stärke.

Die Submucosa erscheint bald schmal, bald breit, je nachdem, ob die Mucosa glattwandig und auf dem Querschnitt länglich oval ausgezogen ist, oder ob sie sich in Schleimhautfalten gelegt hat. Sie besteht aus einem dünneren, sehr zarten, fibrillären Bindegewebe, das hauptsächlich von längsverlaufenden Kapillaren durchzogen wird. Cranial sind die Kapillaren häufiger anzutreffen. Eine bedeutende Ausbildung erfahren sie nie. Im ganzen Ösophagus finden sich in der Submucosa Lymphozyten gleichmäßig verteilt. Vor der Cardia nimmt ihre Anzahl im Querschnitt zu. Tunica propria und Submucosa enthalten weder Drüsen noch Lymphfollikel.

Die Tunica muscularis ist zweischichtig. Beide Schichten sind durch Bindegewebe voneinander getrennt, und eine Verflechtung ist nirgends zu beobachten. Am Ösophaguseingang ist die Muscularis stärker entwickelt als in den folgenden Abschnitten, sie nimmt aber in der zweiten Hälfte des Ösophagus bis zum Magen im Dickendurchmesser zu.

Wie aus Tabelle III ersichtlich ist, haben beide Muskelschichten vom Beginn her die gleiche Stärke und auch magenwärts nimmt nicht eine Schicht auf Kosten der anderen zu, wie das oben von Hystrix beschrieben wurde. Auch die Verlaufsrichtung der Muskel-

Tabelle III Mus.

	Erstes —	Zweites —	Drittes —	Viertes —	Fünftes Fünftel
Innenmuskulatur	0,032—0,048	0,032	0,064—0,08	0,064	0,08
Außenmuskulatur	0,032—0,048	0,032	0,064—0,08	0,064	0,08

Querstreifung bis auf den Magen.

Messungen mit dem Okularmikrometer und Umrechnung auf Millimeter.

fasern in den einzelnen Schichten ist eine ganz andere als bei Hystrix. Der Ursprung der Muskelfasern wurde bei Hystrix zugleich für alle Rodentia geschildert. Die Innenmuskulatur verläuft hier in einigen wenigen zirkulären Zügen, die aber bald in Spiraltouren übergehen, und so den Ösophagus als Spiralen umkreisen. Die Außen-

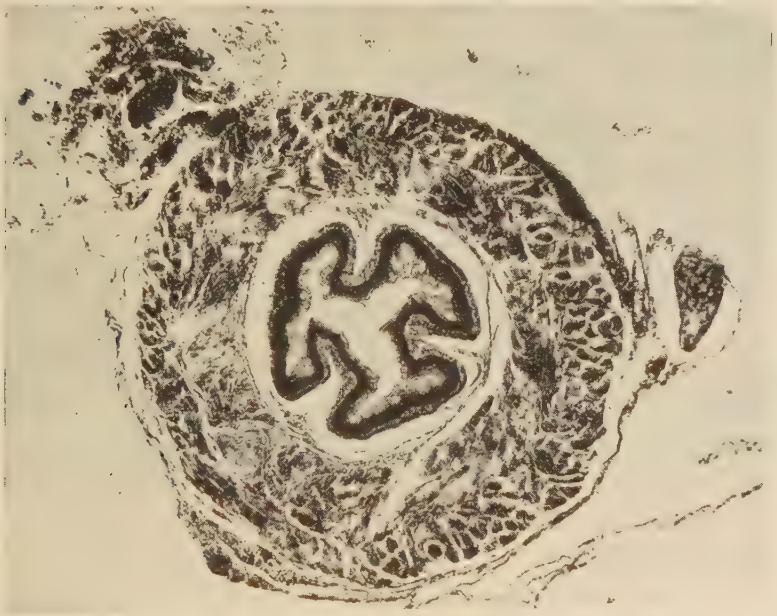

Abb. 4. Querschnitt von Mus musculus. Erstes Fünftel. Vergr. 39mal.

muskulatur nimmt denselben Verlauf, nur verlaufen seine Spiralen unter einem anderen, inkonstanten Winkel als die der Innenschicht. Auf einem Querschnitt kann man somit in der Innen- und Außenmuskulatur quer, schräg und zirkulär getroffene Faserzüge sehen. Dort, wo innen die Muskulatur quergetroffen ist, kann sie außen

zirkulär getroffen sein, aber auch beide Schichten können einen zueinander annähernd parallel gerichteten Längs- oder Zirkulärverlauf zeigen (Abb. 4). Kein Serienschnitt gleicht dem anderen, immer trifft man die Spiralen in den verschiedenen Höhen des Ösophagus in anderen Stellen zueinander (s. Abb. 4 und Abb. 5). Abb. 5 zeigt den Ösophagus nur einige Schnitte tiefer getroffen als Abb. 4. Auch vor dem Eintritt in den Magen ordnen sich die Muskelzüge nicht in zirkuläre Bahnen, sondern sie setzen ihre

Abb. 5. Querschnitt von Mus musculus, nur einige Schnitte tiefer als Abb. 4. Vergr. 190 mal.

spiralige Verlaufsrichtung auf den Magen fort. Erst auf dem Magen tritt ein plötzlicher Wechsel von quergestreifter in glatte Muskulatur ein; dieser Wechsel vollzieht sich in beiden Schichten gleichzeitig. Die quergestreifte Muskulatur erhält sich aber noch in stattlichen Zügen in der Außenmuskulatur bis kurz vor den Drüsenmagen, den eine „Grenzfalte der Schleimhaut" (Brümmer 1876) vom Hornmagen trennt. Die Grenzfalte selbst ist, wie auch Brümmer hervorhebt, von quergestreifter Muskulatur völlig frei.

Seltsamerweise fand ich unter den vielen verstreuten Bemerkungen über den Ösophagus der Maus nie mehr über die Muskulatur ausgesagt, als daß sie bis zum Magen quergestreift sei. Nur Grimm (1866) schildert eine innere Ringschicht, die dicker sei als die äußere Längsschicht. Ich glaube diese Angabe dadurch zu erklären, daß Grimm keine Serienschnitte gemacht hat, und in der Tat kann man auf einigen Querschnitten (s. Abb. 4) der Meinung sein, die Grimm vertritt. Brümmer (1876) beschreibt die Muskulatur der Wasserratte (Arvicola amphibius) und der Feldmaus (Arvicola arvalis) als innere spiralige und äußere longitudinal verlaufende Muskulatur; er setzt aber hinzu, daß die äußere Muskulatur „manchmal" von der Längsrichtung abweicht, „und daß sie bei der Feldmaus wie die innere Schicht an der Cardia endet; bei der Wasserratte aber läuft sie noch eine kurze Strecke auf der Magenwand fort". Die Ösophagusmuskulatur der Ratte zerfällt nach Klein (1871) „im allgemeinen" in eine innere Ring- und schwächere äußere Längsfaserung. „Stellenweise zeigt die Muscularis externa im untersten Teile eine innere stärkere schiefe, eine mittlere ringförmige und äußere schwächste, longitudinal laufende Schichte." Man sieht also auch bei Klein deutlich den Charakter einer spiraligen Struktur beschrieben. Alle Forscher schildern bei sämtlichen hier erwähnten Muriden die Muskulatur bis zur Cardia frei von glatten Muskelfasern (Brümmer, Klein, Oppel, Gillette, Grimm).

Als dritten und letzten Vertreter einer zweischichtigen Muskulatur im Ösophagus, die keine Verflechtungen untereinander eingehen, beschreibe ich den Ösophagus des zu den Myoxiden gehörigen Siebenschläfers.

Myoxus glis. Das hier untersuchte Exemplar hat eine Körperlänge von 14 cm, eine Schwanzlänge von 13 cm und eine Ösophaguslänge von 4,8 cm.

Auch sein Lumen beginnt mit einer trichterförmigen Erweiterung und behält mit geringen Schwankungen im Lumen bis zur Ösophagusmitte eine konstante Weite. Eine Enge in der Gegend des Aortenbogens ist nicht zu beobachten, hingegen findet sich in dieser Höhe eine Erweiterung (Abb. 7, Kurve S. 452). Am Zwerchfellschlitz wird der Ösophagus enger, erweitert sich in seinem abdominalen Teil sehr stark und verengert sein Lumen wieder im Bereich des unten zu besprechenden Bulbus ventriculi. Die Horn-

massen des Epithels sind bei Myoxus so stark entwickelt, daß sie das Lumen fast vollkommen ausfüllen können. Allenthalben springen längsverlaufende Schleimhautfalten lumenwärts vor. Beziehungen zwischen der Lumenweite und der Stärke der Muskulatur konnte ich nicht feststellen.

Das Epithel besteht aus einem mächtig verhornenden mehrschichtigen Plattenepithel, dessen Basalschicht cardialwärts stärker

Abb. 6. Drüse in der Tunica propria von Myoxus glis.
a Epithel, *b* Tunica propria, *c* Muscularis mucosae, *d* Submuscosa.

wird. Ein Stratum granulosum existiert nicht wie bei Hystrix und Mus; auch Kerne finden sich noch vereinzelt und stark abgeplattet im Stratum corneum. Der Übergang des Plattenepithels in die Drüsen des Vormagens vollzieht sich ganz plötzlich.

Die dem Epithel anliegende Tunica propria bildet zunächst keine Papillen. Sie ist etwas stärker als die Muscularis mucosae. Sie entbehrt eines Kapillarnetzes; erst in der Höhe des Magens trifft man längsverlaufende Kapillaren, die besonders reichlich in den Papillen, die in dieser Höhe existieren, zu sehen sind. Feinste elastische Fasern kreisen ringförmig in der Tunica propria. In ihrer ganzen Ausdehnung sind Rundzellen gleichmäßig stark vertreten. Kurz vor dem Eintritt des Ösophagus in den Bulbus ventriculi finden sich in der Tunica propria einzelne Drüsen; die stark mit Hämalaun gefärbten Kerne liegen am Grunde von Zylinderzellen (Abb. 6). Lymphozytenanhäufungen ohne Lymphfollikel am Grund der Drüse oder an ihrem Ausführungsgang konnte ich nicht beobachten. Ich glaube nicht, daß man diese Drüsen zu den von Schaffer und anderen beim Menschen beschriebenen Magenschleimhautinseln in Beziehung setzen kann. Die von Schaffer beschriebenen Drüsen befinden sich im oberen Teil der Speiseröhre gewöhnlich zwischen Schildknorpelrand und dem fünften Trachealknorpel. Das Ösophagusepithel wird von wirklicher Magenschleimhaut inselweise ersetzt; doch davon kann hier gar keine Rede sein. Auffallend bleibt allerdings die Nähe des Bulbus ventriculi, der mit Magenschleimhaut ausgekleidet ist, so daß man daran denken könnte, daß die Drüsen der Tunica propria hier mit den Magendrüsen in Verbindung stehen. Doch auch von diesem Drüsenepithel des Bulbus ventriculi konnte ich keine direkten Beziehungen zu den hier beschriebenen Drüsen finden. Auf die Beziehungen zwischen Lymphozyten und adenoidem Gewebe zu Ösophagusdrüsen soll erst später bei der Beschreibung von Myopotamus eingegangen werden. Die spärliche Ausbildung von Drüsen bei Nagern scheint starken individuellen Schwankungen zu unterliegen. Hierdurch erklären sich auch die verschiedenen Angaben der Autoren über die Existenz oder Nichtexistenz von Drüsen beim Kaninchen. Bei einem zweiten Exemplar von Myoxus glis fand ich in derselben Gegend Drüsen von demselben Charakter wie die bei dem hier beschriebenen Exemplar, so daß ich diese Drüsen in der Tunica propria für Myoxus glis als konstant vorhanden annehmen möchte.

Bei dem hier untersuchten Tier beginnt die Muscularis mucosae schon ganz oben am Beginn des Ösophagus. Sie ist schon in dieser Höhe in Ringform ausgebildet und besitzt die Stärke,

die sie auch in ihrem weiteren Verlauf zeigt. Sie besteht aus glatten longitudinal verlaufenden Muskelfasern. Eine deutliche Dickenzunahme erfährt die Muscularis mucosae dort, wo sich im fünften Fünftel das Lumen beträchtlich erweitert. Im Bereich des Bulbus ventriculi kehrt sie zur anfänglichen Stärke zurück (s. Abb. 7, Kurve!). Kleine längsverlaufende Kapillaren durchsetzen auch sie.

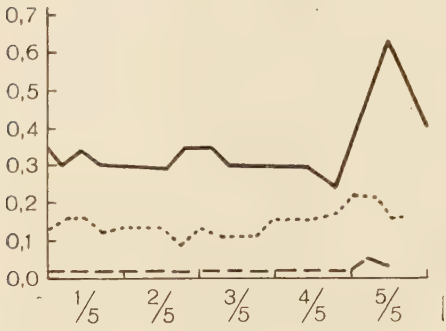

Abb. 7. Myoxus glis.
—— Lumen, ... T. muscularis,
----- M. mucosae.

Die Submucosa ist oralwärts dünn, in der Mitte des Ösophagus verdickt sie sich, am Bulbus ventriculi ist sie wieder ganz dünn. Sie besteht aus einem derben, fibrillären, sehr kernarmen Bindegewebe, das durch starke, zirkulär verlaufende elastische Fasern durchflochten wird. Im ganzen Ösophagus ist sie von starken Gefäßen durchzogen, die eine besondere Entwicklung in der zweiten Ösophagushälfte erfahren. Die Ausbildung eines derben Bindegewebes in der Submucosa unterscheidet Myoxus von Hystrix und Mus. Den wesentlichsten Unterschied von Mystrix und Mus aber zeigt die Anordnung der Muskelfasern in der Tunica muscularis.

Myoxus besitzt eine zweischichtige ohne gegenseitige Verflechtung verlaufende Ösophagusmuskulatur. Oben bei der trichterförmigen Erweiterung des Lumens am Introitus ist sie nur in dünnen Lagen vorhanden, wird dann bald etwas breiter, fällt dann wieder zur anfänglichen Stärke ab und besitzt in der Ösophagusmitte ihre dünnste Lage. Magenwärts nimmt sie an Ausdehnung zu und erfährt im Drüsenmagen bei verengertem Lumen eine Abnahme ihres Dickendurchmessers (s. Abb. 7, Kurve).

Tabelle IV. Myoxus.

	Erstes —	Zweites —	Drittes —	Viertes —	Fünftes Fünftel
Innenmuskulatur	0,064—0,08	0,064	0,056—0,064	0,08	0,08
Außenmuskulatur	0,064—0,08	0,064	0,056—0,064	0,08	0,08

Querstreifung bis zum Beginn des fünften Fünftels.
Messungen mit dem Okularmikrometer und Umrechnung auf Millimeter.

Wie aus der Tabelle IV ersichtlich ist, bleiben beide Muskelschichten vom Anfang des Ösophagus bis zu seiner Mündung in den Magen gleich stark, wie auch die Schichtenstärke der Ösophagusmuskulatur von Mus hier geschildert wurde. Die Innenmuskulatur verläuft am Ösophagusbeginn in zirkulären Zügen, ordnet sich aber allmählich in immer steiler zur Längsachse des Ösophagus verlaufende elliptische Faserzüge. Auf Querschnitten glaubt man zunächst nur quergetroffene Muskelbündel anzutreffen, die einer longitudinalen Faserschicht entsprechen würden. Bei genauerer Untersuchung sieht man aber stellenweise kurze Fasern, die zirkulär getroffen sind, inmitten der sie umgebenden quergetroffenen, also longitudinalen Muskulatur (Abb. 9). Diese kurzen zirkulären Muskelzüge deute ich als die Abschnitte der Ellipsen, die auf beiliegender Figur schraffiert gezeichnet sind (Abb. 8), und die um so spärlicher getroffen sein können, je steiler die Ellipsen die Längsachse umziehen. Auf Längsschnitten mußte man ein entsprechendes Bild erwarten (Abb. 10). Und in der Tat trifft man hier die in der Figur schraffiert gezeichneten Abschnitte der Ellipsen als quergetroffene Muskulatur inmitten einer zum größten Teil longitudinalen Faserrichtung. Diese longitudinale Faserrichtung entspricht den unschraffiert gezeichneten Abschnitten der Ellipse (Abb. 8). Aus diesen steil gestellten elliptischen Muskelschichten besteht die Innenmuskulatur bis vor den Bulbus ventriculi. Dort gehen die Ellipsen in eine immer schrägere und mehr horizontale Lage zur Längsachse des Ösophagus über, um auf dem Bulbus ventriculi als vollkommene zirkuläre Muskelschicht das Lumen zu umkreisen. Auf dem Bulbus ventriculi finden sich in der Innenschicht der Tunica muscularis nur noch vereinzelte quergestreifte Muskelfasern. Sie sind allmählich durch die glatte Muskulatur, die auch zirkulär verläuft, ersetzt worden. Die Außenschicht der Tunica muscularis verläuft ähnlich wie die innere Muskelschicht. Am Introitus des Ösophagus sind die Muskelzüge der Außenschicht zirkulär angeordnet, nehmen aber bald wie in der Innenmuskelschicht die Form steilgestellter

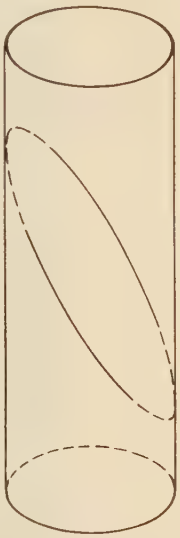

Abb. 8. Schema zur Erklärung der elliptisch verlaufenden Muskulatur.

Ellipsen an. Auf Quer- und Längsschnitten erhält man die eben für die Innenschicht beschriebenen Bilder. Auch diese Anordnung der Muskulatur behält der Ösophagus bis kurz vor dem Bulbus ventriculi, dort beginnt die Außenmuskulatur longitudinal zu verlaufen. Im Beginn des fünften Fünftels, also noch cranialwärts vor dem Bulbus ventriculi strahlen glatte, longitudinale Muskelfasern von

Abb. 9. Querschnitt aus Myoxus glis. Vergr. 140fach.

außen her in die äußere Muskelschicht ein. Auch hier begegnen wir also dem schon bei Hystrix beschriebenen Phänomen. Die glatte Muskulatur beginnt in der Außenschicht. Erst später wird die Innenmuskulatur von der Seite des Lumens aus von glatter

Muskulatur durchsetzt; dort aber verdrängt sie die quergestreiften Fasern viel schneller als in der Außenmuskulatur. Während im Bereich des Magens die äußere Muskulatur noch quergestreifte Fasern aufweist, entbehrt dort die stärkere zirkuläre Innenschicht dieser ganz. Ein zweiter Siebenschläfer zeigte den gleichen Bau

Abb. 10. Längsschnitt durch Myoxus.

der Speiseröhrenmuskulatur, nur verliefen seine Ellipsen im Anfangsteil des Ösophagus weniger steil zur Achse des Ösophagus. Elastische Fasern wurden in der Tunica muscularis reichlich beobachtet. Am stärksten treten sie als zirkuläre Fasern im Bindegewebe, das die Innenmuskulatur von der Außenmuskulatur trennt, auf. Aus dieser Zwischenschicht zweigen Fasern nach der Innen- und

Außenmuskulatur ab und durchsetzen netzartig besonders stark die Außenmuskulatur.

Toepfer (1891), der den Magenbau der Myoxiden sehr eingehenden Untersuchungen unterzogen hat, schildert nur beim Myoxus avellanarius einen Vormagen. Er sagt: „Der Schlund erweitert sich nämlich, sowie er in die Bauchhöhle tritt, zu einer etwa 3—4 mm langen und 2—3 mm dicken ovalen Anschwellung mit derben, festen Wänden, die ich als Bulbus ventriculi bezeichne." Toepfer erwartete nun am Magenbau anderer Myoxiden den gleichen Typus wie beim Myoxus avellanarius zu finden. „Allein die Untersuchung von Myoxus glis und Myoxus dryas hat diese Hoffnung nicht erfüllt." Toepfer und andere Forscher (Meckel 1829), die schon vor ihm den Vormagen beschrieben haben, gingen immer von der Anatomie des Magens aus und untersuchten diese dem Magen aufliegende bullöse Erweiterung des Ösophagus, weil sie ihnen schon makroskopisch aufgefallen war. Eine Untersuchung oder nur kurze Mitteilung über den Ösophagus der Myoxiden existiert bisher nicht. Hätten diese Forscher unabhängig von der makroskopisch auffallenden Bildung den Ösophagus anderer Myoxiden untersucht, so wäre ihnen bestimmt im untersten Abschnitt des Ösophagus aufgefallen, daß dort die Schleimhaut, welche bis dahin mit Plattenepithel bekleidet war, allmählich durch vordringende Magenschleimhaut verdrängt worden ist. Diesen Bezirk im Ösophagus nannte ich schon im Beginn meiner Schilderung in Anlehnung an Toepfer „Bulbus ventriculi" (Abb. 11). Eine Einschnürung im Ösophagusende war mir bei der Präparation von verschiedenen Exemplaren von Myoxus glis nicht aufgefallen, wahrscheinlich ist sie, da sie die oben erwähnten Autoren auch nicht beschrieben haben, gar nicht vorhanden. Es handelt sich also nicht um eine postmortale Erschlaffung, die eine bullöse Erweiterung des Ösophagus verstrichen hätte. Durch meine Beschreibung einer deutlichen Magenschleimhaut im untersten Ösophagusteil, die höchstwahrscheinlich auch hier aus einer Belegdrüsenzone besteht, die nach Toepfer im Bulbus bei Myoxus avellanarius und bei Myoxus glis in der ganzen Cardia zu finden ist, verliert die Deutung Toepfers, die er vom Bulbus ventriculi gibt, an Wahrscheinlichkeit. Toepfer nämlich sieht in dem Bulbus ventriculi eine Magenbildung, weil der Bulbus Belegdrüsen enthält und Belegdrüsen nur im Magen vorkämen. Die andere Meinung,

wonach der Bulbus ventriculi bei Myoxus avellanarius als eine neue Bildung des Ösophagus zu erklären versucht wird, lehnt Toepfer ab. In der Tunica muscularis des Vormagens befinde sich zahlreiche quergestreifte Muskulatur, so daß hier die Beschaffenheit der Wand mehr mit der Ösophaguswand übereinstimme. Nun kämen aber im Magenbereich der Nager selbst noch quergestreifte Muskelfasern vor, und man dürfe auf ihr Vorhandensein noch nicht schließen, daß der Bulbus als ösophageale Bildung aufzufassen sei. Ich argumentiere anders: Wenn quergestreifte

Abb. 11. Querschnitt durch den abdominalen Teil des Ösophagus von Myoxus glis. sog. „Bulbus ventriculi". Vergr. 39fach.

Muskelfasern noch auf den Magen hinüberstrahlen, dann ist das nur in der Außenmuskulatur zu beobachten. Am Bulbus des Myoxus glis aber finden sich noch in der Innenmuskulatur vereinzelte quergestreifte Muskelfasern. Toepfer schreibt: „Man muß den Bulbus solange als ein Teil des ursprünglich einfachen Magens betrachten, als nicht durch tatsächliche Beispiele demonstriert werden kann, daß die Belegzelldrüsen wirklich in den Ösophagus

hinausgeschoben werden." Ich glaube mit der Schilderung von Myoxus glis zum mindesten den Beweis dafür geliefert zu haben, daß die Magenschleimhautdrüsen (höchstwahrscheinlich Belegdrüsen) in den Ösophagus hinaufwandern und seinen ganzen letzten Teil auskleiden. Darum schließe ich weiter, daß Myoxus avellanarius nur einen Schritt in der Differenzierung des Ösophagus weitergegangen ist. Bei Myoxus glis ist der von mir beschriebene Bulbus noch nicht als ein äußerlich vom letzten cardialen Ösophagusteil abgeschnürter Abschnitt zu sehen, während er sich bei Myoxus avellanarius sackförmig erweitert hat. Ich habe trotzdem die Bezeichnung „Bulbus ventriculi" auch für Myoxus glis beibehalten, obwohl man streng genommen von keinem „Bulbus" reden kann, weil sich dieser Name für Myoxus avellanarius in der Literatur eingebürgert hat.

Der Schilderung von Myoxus schließt sich die Beschreibung der Nager an, die eine zwei- und dreischichtige sich verflechtende Muskulatur aufweisen. Bevor ich aber die den Myoxiden in Gestalt, Wesen und Ernährung nahestehenden Sciuriden untersuche, beschreibe ich einen Vertreter der Octodontiden Myopotamus coypus. Ich rücke die Biberratte der Anordnung ihrer Tunica muskularis im Ösophagus wegen zwischen Myoxus und die Sciuriden. Zur Untersuchung kamen halberwachsene Tiere. Das hier genau beschriebene Exemplar besaß eine Körperlänge von 20 cm, seine Schwanzlänge betrug 14 cm, sein Ösophagus 7,2 cm. Normal ausgewachsene Biberratten erreichen eine Körperlänge von 40 bis 45 cm, ihr Schwanz ist gewöhnlich so lang wie ihr Körper.

Das Ösophaguslumen ist, wie auch bei den anderen Nagern beschrieben wurde, im Anfang weit, zeigt eine deutliche Enge in der Höhe des Aortenbogens, gewinnt im weiteren Verlauf wieder ihre frühere Weite. In den folgenden Ösophagusabschnitten wechseln Verengerungen und Erweiterungen. Beim Zwerchfelldurchtritt wird das Ösophaguslumen noch einmal deutlich enger, magenwärts bis zur cardialen Mündung erweitert es sich wieder (s. Kurve auf Abb. 12). In verschiedenen Höhenabschnitten des Ösophagus treten längsverlaufende Schleimhautfalten auf, die aber bei stärkerer Dehnung des Ösophagus wieder verschwinden. Kurz vor der Ösophagusmitte wandern bei dem hier vorliegenden Exemplar Lymphozyten und Leukozyten eines entzündlichen Infiltrationsbereiches, das bis in die Submucosa hineinreicht, in das Lumen. An der

Aortenenge ist auch die Tunica muscularis dünner geworden, dann verdickt sie sich wieder, besitzt aber später noch einmal eine Verdünnung, ohne daß dort eine Beziehung zum Ösophaguslumen konstruiert werden könnte (s. Kurve Abb. 12).

Das Epithel besteht aus einem vielschichtigen Plattenepithel, das in seiner ganzen Ausdehnung verhornt ist. Magenwärts nehmen die verhornten Epithelschichten an Ausdehnung deutlich zu. Im Epithel läßt sich ein Stratum germinativum und ein Stratum granulosum unterscheiden, im Stratum corneum sind keine Kerne mehr enthalten. In dem Epithel eines Vergleichsexemplars von Myopotamus zeigten sich im oralen Ösophagusabschnitt drüsenartige Einstülpungen (Abb. 13). Ich halte diese Einstülpungen für wirkliche Drüsen, die birnenförmig in die Tunica propria hineinreichen und von ihrem Bindegewebe umsponnen sind. Das Drüsenepithel ist ein einfaches Zylinderepithel mit rundlichen bis ovalen Kernen. Rings um den Drüsengrund häufen sich in der Tunica propria Lymphozyten und Leukozyten, ohne daß von einer Bildung eines adenoiden Gewebes gesprochen werden könnte. Im allgemeinen schildert man die Ösophagusdrüsen der Säuger als Drüsen, die in der Submucosa gelegen sind. Nur Myoxus und Myopotamus weisen bei meinen Untersuchungsobjekten Drüsen auf; hier beim Myopotamus scheinen sie nur individuell aufzutreten; immer liegen die Drüsen in der Tunica propria. Auch die Ösophagusdrüsen der Vögel liegen in der Tunica propria. Schreiner (1900) bildet unter vielen Abbildungen von Ösophagusdrüsen bei Vögeln, die in morphologischer Hinsicht und Lokalisation sehr großen Varianten unterworfen sind, Drüsen von Totanus calidris (Wasserläufer) ab, denen eine beachtenswerte Ähnlichkeit mit den hier besprochenen Drüsen nicht abgesprochen werden kann. Auch sie werden von einem Rundzellenwall umgeben. Selbstverständlich bin ich weit davon entfernt, hierin homologe Bildungen zu

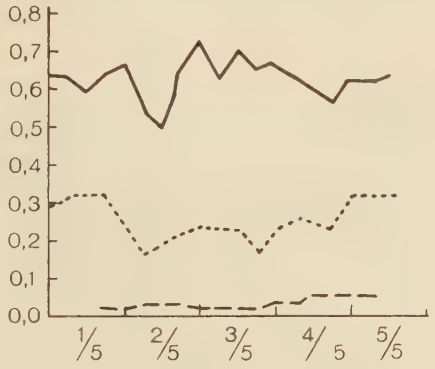

Abb. 12. Myopotamus.
—— Lumen, ... T. muscularis,
----- M. mucosae.

sehen. Flesch (1888) schildert für den Menschen, daß am Hilus der Drüsen und in der Tunica muscularis je eine follikelartige Zellanhäufung anzutreffen sei. Bartlakowski (1930) bestätigte seinen Befund für Prosiminier und Primaten. Von den untersuchten Haussäugern scheint nur beim Schwein (Rubeli 1889, Ellenberger 1921) diese innige Lagebeziehung zwischen Ösophagusdrüsen und adenoidem Gewebe vorzukommen. Bei Wiederkäuern fand Rubeli adenoides Gewebe im Ösophagus nur sehr spärlich verbreitet,

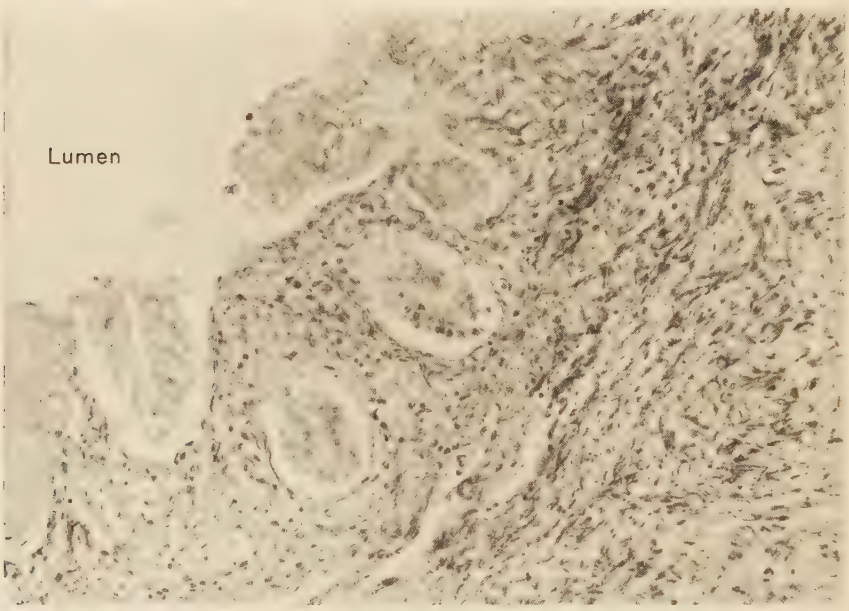

Abb. 13. Drüsen im oralen Ösophagusabschnitt von Myopotamus coypus. Querschnitt. Vergr. 260.

beim Pferd und Carnivoren fand er es überhaupt nicht. Doch hierzu finden sich in der Literatur Widersprüche. Auch bei Vögeln kann man nur von einer allgemeinen Lymphzellverteilung im Ösophagus reden, die in der Nähe der Drüsen stärker wird. So auch bei Nagern und hier speziell bei diesem Exemplar von Myopotamus.

Die Tunica propria erreicht ungefähr die Dicke der Muscularis mucosae. Sie enthält auffallend viel Kapillaren, die in der Mehrzahl längs zur Ösophagusachse verlaufen. Lymphozyten sind

im ganzen Ösophagus in der Tunica propria reichlich vertreten. Bereits vom Beginn des Ösophagus ab treten Papillen auf, die aber im Mittelteil des Ösophagus wieder verschwinden, mit zunehmender Verhornung des Epithels im fünften Fünftel aber wieder in verstärktem Maße auftreten. Ein Vergleichsexemplar besaß im ganzen Ösophagus Papillen. Auch eine einzelne Drüse lag bei ihm kurz vor der Mündung in den Magen in der Tunica propria. Elastische Fasern habe ich nicht feststellen können.

Die Muscularis mucosae beginnt gegen Ende des ersten Fünftels zunächst noch in vereinzelten Zügen, die vom Bindege-

Abb. 14. Querschnitt durch den oralen Ösophagusteil. In der Submucosa befinden sich quergestreifte Muskelfasern. Vergr. 130fach.

webe umsponnen sind. Im zweiten Fünftel wird die Muscularis mucosae deutlich etwas stärker, legt sich aber noch nicht als eine kompakte Ringschicht um das Lumen; das tut sie erst ungefähr in der Mitte des Ösophagus, wo sie als längsverlaufende glatte Muskelschicht bis zum Magen verläuft. Kurz vor der Höhe des Zwerchfells wird die Muscularis mucosae erheblich dicker und be-

hält diese Stärke im letzten Ösophagusteil. Sie ist von feinen meist zirkulär verlaufenden elastischen Fasern durchsetzt.

Die Submucosa ist cranial aus lockerem Bindegewebe aufgebaut, welches aber magenwärts an Dichte zunimmt. Im Anfangsteil des Ösophagus ist die Submucosa breit. Sofort fallen dort die stark entwickelten Kapillaren auf, die den Ösophagus im Längsdurchmesser durchziehen und cranial am stärksten entwickelt sind. Die Breite der Submucosa ist den Schwankungen ausgesetzt, denen auch das Lumen ausgesetzt ist. Im allgemeinen scheint die Submucosa an den Stellen des erweiterten Lumens etwas enger, jedoch lassen sich genaue Beziehungen zwischen der Breite der Submucosa und der Weite des Lumens nicht feststellen. In der ganzen Submucosa fanden sich verstreut Lymphozyten, die an der schon oben als pathologisch bezeichneten Stelle natürlich ganz besonders stark vertreten waren. Die elastischen Fasern in der Submucosa sind spärlich ausgebildet und erreichen nicht die Ausbreitung, die sie in der Muscularis mucosae erfahren haben. Im oberen Ösophagusteil fand ich in der dort sehr breiten Submucosa auf Querschnitten meist quergetroffene quergestreifte Muskelfasern (Abb. 14).

Oppel (1897) und Scholtyssek (1930) beschrieben schon solche in der Submucosa längsverlaufende quergestreifte Muskelfasern. Oppel entdeckte diese Fasern bei Phascolarctus cinereus die „aus der Längsfaserschicht der Muscularis hervorgegangen waren, die Ringfaserschicht der Muscularis durchsetzt hatten und so in die Muscularis mucosae gelangt waren, wo sie weiter verliefen". Scholtyssek bewies für Insektivoren, daß diese Fasern der Submucosa aus der äußeren Längsfaserschicht entsprängen, die Ringmuskulatur durchzögen und in der Submucosa endeten. Diese Schilderung von Scholtyssek kann ich für meinen Befund bei Myopotamus in dieser Form nicht ganz übernehmen. Zwar konnte ich auch sehen, daß die innere längsverlaufende Muskelschicht Faserzüge aus der äußeren longitudinalen Muskelschicht erhält; jedoch sind diese aus der äußeren Längsmuskulatur durch die innere Ringschicht hindurchtretenden Fasern zu spärlich, um die innerste in der Submucosa angetroffene Muskulatur vollständig erklären zu können. Vielmehr glaube ich, hier bei Myopotamus in diesen zahlreichen Muskelfasern in der Submucosa neben den Faserzügen, die aus der Außenmuskulatur stammen, auch Ausläufer der Pharynxmuskulatur selbst zu sehen.

Bis zur Mitte des Halsteils konnte ich zwei laterale Längsmuskelbündel, die den Ösophagus begleiten, ohne in Beziehung zu seiner Tunica muscularis zu treten, verfolgen.

Die Tunica muscularis von Myopotamus ist im wesentlichen zweischichtig. Sie ist im Anfangsteil des Ösophagus dick, im zweiten Fünftel wird sie dünner, nimmt dann wieder etwas an Stärke zu, verdünnt sich noch einmal im dritten Fünftel. Von da ab wird sie bis zum Magen immer stärker, erreicht aber bis zum Magen nur die Stärke, die sie kurz nach dem Ösophagusbeginn aufgewiesen

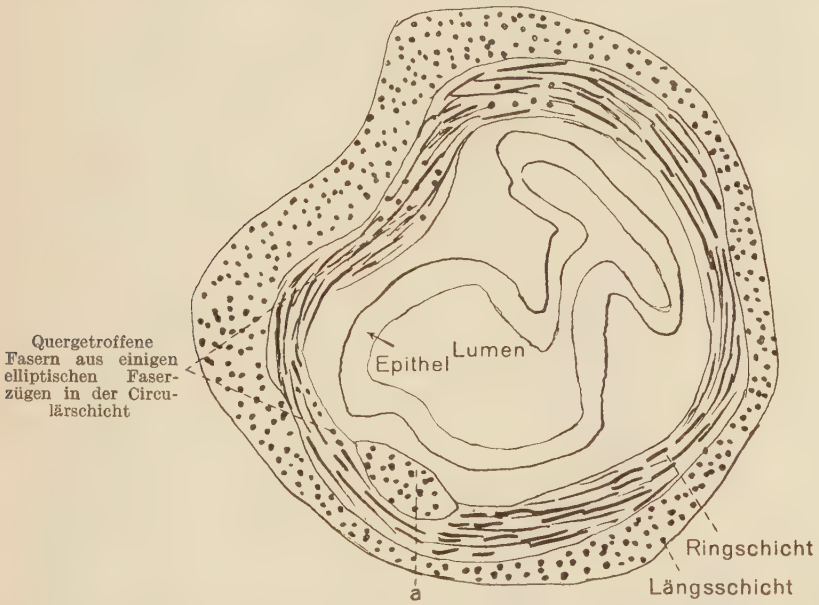

Abb. 15. Schema zur Erklärung der inneren Muskelbündelchen (*a*) bei Myopotamus. Vergr. 14fach.

hatte. Jedoch finden sich neben der Zwischenschicht der Muskulatur in verschiedenen Höhen des Ösophagus unregelmäßig verstreut liegende, längsverlaufende quergestreifte Muskelbündel, die als innerste Muskelschicht lumenwärts liegen (Abb. 15). In der oberen Ösophagushälfte sind diese „Muskelbündelchen" zahlreicher zu beobachten als in der unteren, im fünften Fünftel verschwinden sie allmählich ganz. Laimer (1883) beschrieb als erster diese innersten „Muskelbündelchen" beim Menschen als Fasern, die zerstreut und

ohne jede Gesetzmäßigkeit angeordnet und in ihrer Form äußerst variabel seien. Bald seien sie breit, bald dick, bald auch trabekelartig angeordnet; gar nicht selten ständen sie zur Verlaufsrichtung der inneren Muskelschicht senkrecht (Abb. 16). Diese Schilderung paßt ganz auf die hier beobachteten Muskelbündelchen. Nach Laimer stammen diese Muskelbündelchen aus der inneren Zirkulärschicht und kehren auch wieder in diese zurück. Leider hat Laimer keine mikroskopischen Untersuchungen hierfür gemacht. Bei Myopotamus kann ich einen Schritt weiter gehen. Auf Längsschnitten sieht man deutlich das Hindurchtreten von longitudinal verlaufender äußerer Muskulatur durch die zirkuläre Muskelschicht (Abb. 17) und ein Einmünden in die longitudinal verlaufenden Muskelbündelchen. Ob die zu innerst verlaufenden Muskelbündelchen bei Myopotamus ganz aus der Außenmuskulatur stammen oder nur zum Teil, weiß ich nicht. Zumindest entsteht aus der muskulären Verbindung von innerster Muskulatur mit der Außenmuskulatur eine sicherlich nicht zu unterschätzende Klammerwirkung, die die inneren zirkulären Muskelschichten mit der äußeren longitudinalen Schicht verbindet. Laimer untersuchte auf das Auftreten dieser Muskelbündelchen hin: Pferd, Hund, Dachs, Katze, Ziege, Kalb, Schwein. Nur beim Pferd konnte er diese inneren Muskelbündelchen wiederfinden. In der Literatur fand ich sonst bei keinem Tier diese Bildung beschrieben.

Abb. 16. „Innere Muskelbündelchen" nach Laimer.

Das Verhalten der übrigen zweischichtigen Tunica muscularis sei zunächst wieder an einer Tabelle erklärt.

Tabelle V. Myopotamus.

	Erstes —	Zweites —	Drittes —	Viertes —	Fünftes Fünftel
Innenmuskulatur	0,16—0,192	0,128	0,128—0,144	0,16	0,16
Außenmuskulatur	0,08—0,096	0,048	0,048—0,08	0,064—0,08	0,16

Querstreifung bis kurz vor den Magen.

Messungen sind mit dem Okularmikrometer und in Millimeter umgerechnet.

Abb. 17. Längsschnitt. Vergr. 140fach.

Die innere Muskellage ist gewöhnlich doppelt bis dreimal so stark wie die äußere Muskelschicht. Erst vor dem Magen erhalten beide Schichten eine gleiche Stärke. Die innere Muskulatur verläuft von Ösophagusbeginn ab sofort zirkulär um das Lumen. Während

sich die äußere Muskelschicht anschickt, aus ihren allerersten zirkulären Zügen einen longitudinalen Verlauf zu nehmen, sendet die Ringmuskulatur noch einige zirkuläre Fasern durch die Außenmuskulatur (Abb. 18). Von der Ösophagusmitte ab nehmen neben dem zirkulären Muskellager in der Innenmuskelschicht einige Muskelfasern einen elliptischen Verlauf. Cardialwärts sieht man immer mehr elliptische Fasern in der rein zirkulären Muskelschicht. Sie erscheinen naturgemäß auf Querschnitten inmitten einer ringförmigen Schicht öfters quergetroffen; auf Längsschnitten sieht man

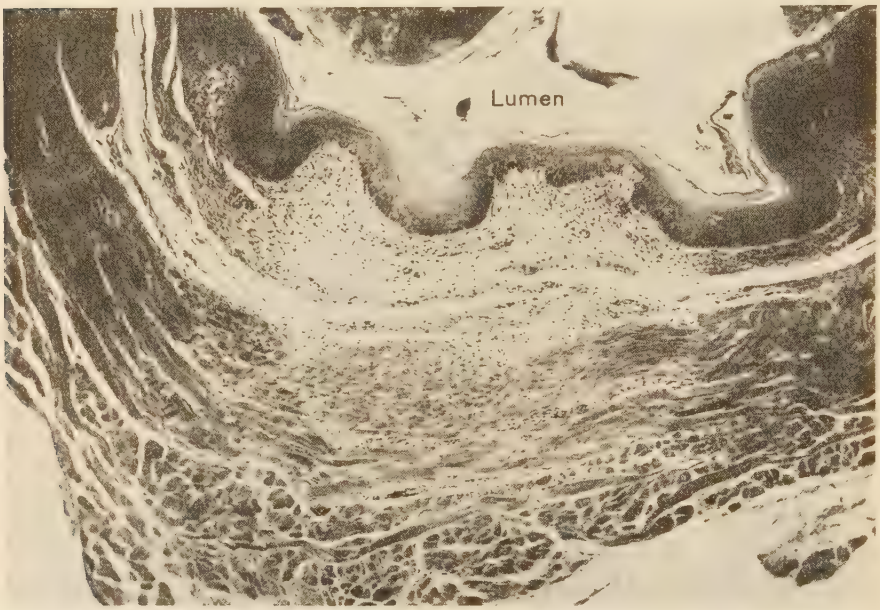

Abb. 18. Querschnitt durch den oralen Ösophagusteil. Die zirkuläre Muskelschicht sendet einige Fasern durch die äußere Längsschicht. Vergr. 130fach.

die kurzen Abschnitte der elliptischen Muskelzüge (vgl. Abb. 8 schraffierte Zeichnung) als kurze Längsfasern in einer vorwiegend quergetroffenen zirkulären Muskulatur. Man erhält also ein ähnliches Bild, wie ich es von Myoxus abgebildet habe. Erst kurz vor dem Magen ändert sich das Bild, und die Ringmuskulatur verläuft wieder vollkommen zirkulär und beginnt von glatten Muskelfasern durchsetzt zu werden, die bis zum Magen an Ausdeh-

nung immer mehr gewinnen. Auf dem Magen selbst findet man in der Innenmuskelschicht keine quergestreifte Muskulatur mehr.

Die äußere Muskelschicht läuft im Beginn des Ösophagus in zirkulären Schichten parallel zur Innenschicht. Nach einigen Zirkulärtouren aber beginnt sie eine allmählich longitudinale Faserrichtung einzuschlagen. In der Höhe, in der in der Innenschicht die elliptisch verlaufende Muskulatur am stärksten ausgebildet ist, verläßt die Außenschicht ihre gerade Längsrichtung und weicht in wenigen Spiralzügen von der früheren Richtung ab. Aber noch vor dem Magen ordnet sich die Außenschicht wieder in eine gerade longitudinale Verlaufsrichtung. Bald unterhalb des Zwerchfells schießen glatte längsverlaufende Muskelbündel in der Mehrzahl ganz von außen her in die quergestreifte Muskulatur ein. Dieses Verhalten vollzieht sich hier wie auch bei anderen Nagern wieder zuerst in der Außenmuskulatur, während die innere Muskelschicht erst später näher dem Magen von glatten Muskelfasern durchzogen wird. Im Gegensatz zur Innenmuskelschicht strahlen in der Außenschicht die quergestreiften Muskelfasern auf den Magen aus. Ein reichmaschiges Kapillarnetz spannt sich zwischen den beiden Muskelschichten aus. Eine beachtliche Schicht elastischer Fasern, meistens in Ringform angeordnet, läuft zwischen innerer und äußerer Muskulatur und entsendet Fasern senkrecht zu ihrer eigenen ringförmigen Verlaufsrichtung in beide Muskelschichten, besonders aber in die Außenschicht.

Hiermit ist die Schilderung der Nager, die in ihrer Ösophagusmuskulatur im wesentlichen zwei voneinander getrennt verlaufende Muskelschichten aufwiesen, beendet. Myopotamus bildete den Übergang zu den jetzt zu schildernden Sciuriden. Eine inkonstante dritte Muskelschicht war schon bei ihm in Gestalt der „Muskelbündelchen" zu beobachten. Eine leichte Verflechtung von innerer und äußerer Muskelschicht ließ sich ganz oben oral am Ösophagus nachweisen.

Ganz im Gegensatz zu den bisher geschilderten Muskulaturen steht die Ösophagusmuskulatur der Sciuriden.

Spermophylus citellus. Das Tier, dessen Ösophagus hier beschrieben ist, ist 16,2 cm lang, sein Schwanz 6,8 cm, sein Ösophagus 5,4 cm.

Auch bei Spermophylus ist das Lumen im Anfang der Speiseröhre weit. Allmählich verengert es sich, zeigt im zweiten und

dritten Fünftel Engen, eine hiervon in der Höhe des Aortenbogens. Cardialwärts öffnet sich das Lumen weitaus am stärksten von allen hier untersuchten Nagern. Längsverlaufende Schleimhautfalten springen lumenwärts vor und sind im abdominalen Ösophagusteil am deutlichsten ausgebildet. Beziehungen zwischen Lumenweite und Stärke der Tunica muscularis lassen sich nicht aufweisen (s. Kurve Abb. 19).

Das Epithel ist ein mehrschichtiges Plattenepithel, in dem kein Stratum granulosum nachzuweisen ist. Im Stratum corneum findet man noch plattgedrückte pyknotische Kerne. Die Verhornung des Epithels nimmt magenwärts zu.

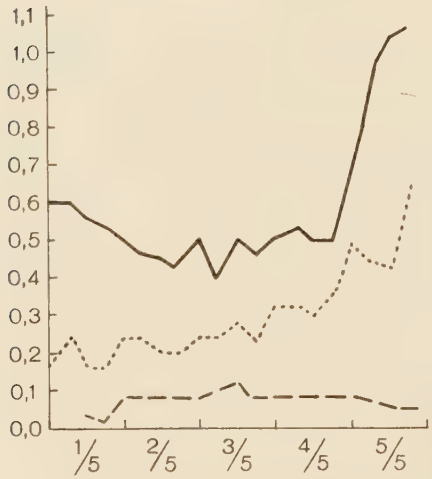

Abb. 19. Spermophylus citellus.
—— Lumen, ... T. muscularis,
----- M. mucosae.

Die Tunica propria besitzt schon im ersten Fünftel kleine Papillen, die aber an Zahl und Stärke caudalwärts bedeutend wachsen. Die Tunica propria ist etwa halb so breit wie die Muscularis mucosae, ihr festes fibrilläres Bindegewebe ist von einer wechselnden Menge von Lymphozyten durchsetzt. Ihr Kapillarreichtum ist auffallend; elastische Fasern sind nach meinen Beobachtungen nicht vorhanden.

Die Muscularis mucosae findet beim Ziesel die stärkste Ausbildung von allen hier untersuchten Rodentia. Sie entsteht in der Mitte des ersten Fünftels in einzelnen Muskelbüscheln glatter längsverlaufender Muskulatur vom Bindegewebe der Tunica propria und der Submucosa umschlossen. Bei ihrem Entstehen ist die Muscularis mucosae noch dünn, aber schon bevor sie sich im zweiten Fünftel zu einer kompakten Ringschicht längsverlaufender glatter Muskelfasern zusammenschließt, wird sie noch im ersten Fünftel sehr dick. In der Mitte des Ösophagus ist ihr Volumen am größten, merkwürdigerweise nimmt es magenwärts um ganz geringe Werte wieder ab.

Die Submucosa ist breit. Sie besteht aus einem lockeren fibrillären Bindegewebe. Cranial fällt bei Spermophylus und Sciurus ein ungeheurer Gefäßreichtum in der Submucosa auf. Diese Anhäufung von meist längsverlaufenden Gefäßen schwindet schon im Halsteil des Ösophagus, trotzdem bleibt auch in den unteren cardialen Ösophagusabschnitten die Submucosa von mittelstarken längsverlaufenden Kapillaren durchsetzt. Magenwärts verengert sich die Submucosa deutlich. Lymphozyten sind in ihr viel mehr vorhanden als in der Tunica propria, was auch schon von Myopotamus nachgewiesen werden konnte.

Die Anordnung der Muskelgruppen in der Tunica muscularis weicht von den bisher beschriebenen Typen vollkommen ab. Als Gesamtmuskulatur betrachtet ist sie im Anfangsteil des Ösophagus am dünnsten, magenwärts nimmt ihre Stärke immer mehr zu. Selbstverständlich sind in jedem Fünftel auch verdünnte Stellen zu beobachten.

Man kann bei Spermophylus nicht so einfach eine innere und äußere Muskelschicht unterscheiden. Die zirkuläre Muskelschicht verflicht sich so häufig in ihrem Verlauf mit der Längsschicht, daß diese oft in zwei Schichten gespalten wird, in eine innerste und äußerste Längsschicht, in deren Mitte die zirkuläre Schicht ihren Weg nimmt. Nicht immer tritt die zirkuläre Schicht gleich weit in die longitudinale hinein, oft faßt sie nur einige Längsbündel der Außenschicht und trennt sie somit von der äußeren Schicht, oft faßt sie wieder mehr longitudinale Fasern. Erst in der Mitte des Ösophagus tritt ein gewisses konstantes Verhalten immer mehr hervor. Darum gebe ich in der Tabelle zunächst nur die Werte der Ringmuskulatur, im fünften Fünftel nur die Werte einer Außen- und Innenschicht, was später erklärt werden soll.

Tabelle VI. Spermophylus.

	Erstes —	Zweites —	Drittes —	Viertes —	Fünftes Fünftel
Innenmuskulatur	—	—	0,08	0,08	—
Zirkuläre M.	0,08	0,048—0,08	0,08	0,16	0,32—0,4
Außenmuskulatur	—	—	0,08	0,08—0,096	0,112—0,16

Querstreifung bis zum Beginn des fünften Fünftels.

Die Messungen sind mit dem Okularmikrometer gemacht und in Millimeter umgerechnet.

In der Höhe der Cartilagines corniculatae kann man von einer geordneten Verlaufsrichtung der Tunica muscularis überhaupt noch nicht sprechen. Eine zirkuläre Faserrichtung nimmt in der Innen- und Außenschicht die Hauptrolle ein. Spiralige und longitudinale Verlaufsgruppen treten in den Hintergrund. Schon einige Stufen tiefer aber hat sich das Bild wesentlich geändert. Die zuerst als innere Muskulatur angesprochene Muskelschicht bleibt in der ganzen Länge des Ösophagus als Zirkulärschicht erhalten, nur wechselt sie zunächst bis zur Mitte des Ösophagus andauernd ihren Ort.

Abb. 20. Querschnitt durch die Ösophagusmitte von Spermophylus. Verflechtung der Ringmuskulatur mit Längsmuskulatur. Vergr. 39fach.

Wie schon oben hervorgehoben wurde, verflicht sie sich mit der äußeren longitudinalen Muskelschicht. (Abb. 20) Oft hat man den Eindruck, als wären nur zwei Muskelschichten vorhanden. An diesen Stellen hat die zirkuläre Schicht ihren Weg zwischen den Faserungen der Längsmuskulatur verlassen und ist lumenwärts nach innen getreten. Scholtyssek hat diese „korbartige Verflechtung" bei einigen Gattungen der Insektivoren genau beschrieben (s. Abb. 12, S. 44, Anat. Anz. 1930). Bei Spermophylus und Sciurus kann ich die gleiche Anordnung der Muskelschichten schildern wie Scholtyssek. Die zirkuläre Faserschicht wird von

der Mitte der Speiseröhre nach caudal immer stärker, am stärksten vor dem Magen selbst. Gleichzeitig ist das System der Verflechtungen, wie es in der oberen Ösophagushälfte zu beobachten ist, etwas in den Hintergrund getreten. Von der Mitte der Speiseröhre ab bleibt die zirkuläre Schicht zwischen den beiden longitudinalen Muskelschichten, und es entsteht so ein Bild von drei Muskelschichten. Eine sehr starke zirkuläre Schicht ist zwischen zwei weniger kräftig ausgebildeten longitudinalen Schichten eingebettet, die



Abb. 21. Querschnitt aus dem fünften Fünftel des Ösophagus von Spermophylus. Vergr. 260fach.
a quergestreifte Ringmuskulatur, *b* quergestreifte Längsmuskulatur, *c* glatte Längsmuskulatur in der Außenschicht.

beide ungefähr gleich stark entwickelt sind. Im fünften Fünftel hat sich das Bild wieder geändert. Die innerste Längsschicht ist allmählich schwächer geworden und verliert sich schließlich ganz. Im Anfang des fünften Fünftels, wo eine allgemeine Durchsetzung der quergestreiften Muskulatur mit glatter Muskulatur einsetzt, ziehen auch in diese innerste Längsschicht glatte Muskelfasern ein,

trotzdem kann man bis zum völligen Verschwinden dieser innersten longitudinalen Schicht noch einzelne quergestreifte Muskelfasern erkennen. In die zirkuläre Muskelschicht strahlt die glatte Muskulatur deutlich später ein als in die äußere longitudinale Muskulatur.

Die äußere Muskulatur hat sich nach einigen zirkulären Zügen am Pharynx in eine longitudinale, teilweise leicht spiralig verlaufende Muskulatur verwandelt. Vom Anfang des Ösophagus bis zu seinem Ende behalten die wirklich außerhalb der Zirkulär-

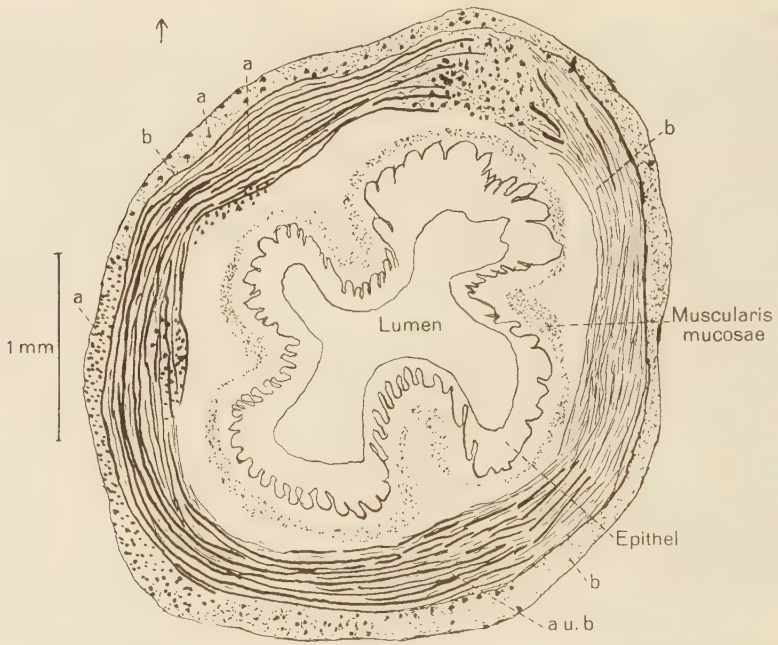

Abb. 22. Querschnitt durch den untersten Ösophagusabschnitt von Spermophylus. dick gezeichnet *a* quergestreifte Muskulatur, dünn gezeichnet *b* glatte Muskulatur.

schicht gelegenen Muskelfasern der Längsschicht eine ungefähr gleiche Stärke. Wie schon oben erwähnt, strahlen in sie die glatten Muskelfasern zuerst ein (Abb. 21). Einige sehr wenige quergestreifte Muskelfasern erhalten sich noch auf der Magenmuskulatur. Das ganze Bild vom Wechsel der glatten und quergestreiften Muskulatur erinnert sehr stark an das von Hystrix (s. Abb. 1 und Abb. 2). Jedoch ist hier dieses Verhalten des einseitigen Auftretens der glatten Muskulatur nicht ganz so deutlich. In der Außenmusku-

latur ist in der beigegebenen Abbildung die glatte Muskulatur schon fast ringförmig um das Lumen entwickelt, während in der inneren Muskelschicht eine Stelle nur glatte Muskulatur enthält (Abb. 22).

Meist längsverlaufende Gefäße sind besonders zwischen zirkulärer und äußerer Muskelschicht in der zweiten Ösophagusschicht ausgebildet. Ebenfalls die kreisförmigen elastischen Fasern, die die Muskulatur maschenartig durchsetzen.

Oppel sagt bei seiner sehr kurzen Erwähnung des Ziesels, der Wechsel quergestreifter in glatte Muskulatur vollziehe sich unmittelbar vor der Cardia, eine Meinung, die ich nicht bestätigen kann. Oppel meint weiter, er brauche die Ösophagusmuskulatur des Ziesels nicht näher zu beschreiben, „weil seine Verhältnisse im hohen Maße mit dem beim Eichhörnchen beschriebenen übereinstimmen". Unzweifelhaft sind sehr große Ähnlichkeiten vorhanden, aber doch zeigen sich einige nicht ganz unbeträchtliche Unterschiede. Überhaupt — und das ist auch hier das Wesentliche — weicht meine Schilderung von der Tunica muscularis des Eichhörnchens ganz von der Oppels ab.

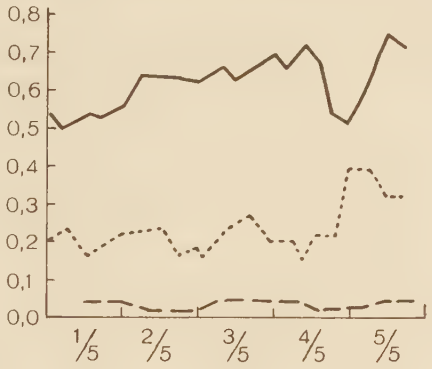

Abb. 23. Sciurus vulgaris.
—— Lumen, ... T. muscularis,
----- M. mucosae.

Sciurus vulgaris. Das hier beschriebene Exemplar ist 21 cm lang, seine Schwanzlänge beträgt 19 cm, seine Ösophaguslänge 7,3 cm.

Sein Lumen ist nicht gleich im Beginn so weit wie bei Spermophylus (s. Kurve Abb. 23). Eine gewisse Weite liegt hier allerdings auch vor; denn einige Stufen tiefer verengert sich das Lumen und wird dann wieder bis kurz vor dem Zwerchfelldurchtritt weiter. Am Zwerchfelldurchtritt ist der Ösophagus deutlich verengt; sein Lumen öffnet sich wieder im abdominalen Teil ganz wesentlich, beim Übertritt in den Magen ist es nicht ganz so weit wie im sonstigen abdominalen Abschnitt. Beziehungen zur Dicke der Tunica muscularis lassen sich nur an der Zwerchfellenge herstellen. Dort

verdickt sich nämlich die Muscularis sehr stark, mit der späteren Lumenerweiterung geht auch ihre Dickenzunahme wieder zurück. Längsverlaufende Schleimhautfalten, die lumenwärts vorspringen, ziehen vom Ösophagusbeginn bis zu seiner Einmündung in den Magen.

Das Epithel besteht aus einem vielschichtigen Plattenepithel. Ein Stratum granulosum existiert nicht; die Verhornung hält sich in mäßigen Grenzen, auch magenwärts wird sie nicht erheblich stärker. Der Übergang vom Plattenepithel des Ösophagus zum Drüsenepithel des Magens ist ein ganz plötzlicher.

Die Tunica propria ist gewöhnlich sehr schmal und ungefähr nur ein Drittel so breit wie die Muskularis mucosae, doch wechselt in den einzelnen Höhen des Ösophagus ihre Breite um geringe Werte. In der ganzen Länge der Speiseröhre bildet die Tunica propria Papillen, die magenwärts immer zahlreicher und mächtiger in das Epithel hineinragen. Kleine, meist längsverlaufende Kapillaren ziehen in die Papillen hinein und sind cranial und vor dem Magen am stärksten ausgebildet. Lymphozyten und Bindegewebszellen sind reichlich vertreten. Zarte elastische Fasern, die zirkulär angeordnet sind, liegen hart an der Grenze von Epithel und Tunica propria.

Die Muscularis mucosae erreicht bei weitem nicht die Stärke, die sie beim Ziesel aufweist. Im Gegenteil hält sie sich in den bescheidenen Grenzen, die auch andere Nager zeigen. Sie entsteht erst gegen Ende des ersten Fünftels unten im Halsteil der Speiseröhre, zunächst in einzelnen longitudinal angeordneten und noch nicht zusammenhängenden Büscheln, erst in der Mitte des Ösophagus tritt die Muscularis mucosae in Ringform auf. Cardialwärts verdickt sie sich unbedeutend.

Die Submucosa ist bis kurz vor dem Magen sehr breit. Die schon beim Ziesel beschriebene mächtige Gefäßentwicklung der Submucosa im Anfangsteil der Speiseröhre findet sich auch hier. Die großen Gefäße liegen zerstreut in dem sehr lockeren Bindegewebe. Cardialwärts schwinden sie, trotzdem bleibt die ganze Submucosa von vielen kleinen längsverlaufenden Gefäßen durchsetzt. Lymphzellen sieht man nicht so häufig wie in der Tunica propria oder in der Submucosa des Ziesels. Maschenartig durchflechten zarte elastische Fasern das lockere Bindegewebe. Weder Submucosa noch Tunica propria weisen Drüsen auf. Die Dicke

der einzelnen Muskelgruppen in der Tunica muscularis läßt sich auch nicht so einfach zahlenmäßig fassen, wie die Zahlenwerte für die einzelnen Muskelschichten aus der zuerst beschriebenen Nagetiergruppe.

Als Gesamtmuskulatur weist Sciurus nicht die allmähliche Dickenzunahme vom Ösophagusbeginn auf wie Spermophylus (s. Kurve Abb. 23). Die Muskulatur hält sich bis zur Höhe des Diaphragmas in einer ziemlich konstanten Stärke, wobei im ersten, zweiten und vierten Fünftel immer wieder einzelne dünne Stellen zu beobachten sind.

Ich kann in der tabellarischen Übersicht bis zum zweiten Fünftel nur die Werte der Ringmuskulatur angeben, weil die Verflechtungen mit den longitudinalen Muskelschichten zu wenig einheitlich sind, als daß immer die Grenzen der beiden longitudinalen Muskelschichten auseinander zu halten wären.

Tabelle VII. Sciurus.

	Erstes —	Zweites —	Drittes —	Viertes —	Fünftes Fünftel
Innenmukulatur	—	0,08	0,096—0,118	0,08	0,16—0,24
Zirkuläre Muskulatur	0,032—0,048	0,016—0,032	0,016—0,032	0,032	—
Außenmuskulatur	—	0,08	0,096—0,118	0,08	0,16

Beginn des Überganges von quergestreifter in glatte Muskulatur im Anfang des fünften Fünftels.

Die Messungen sind mit dem Okularmikrometer gemacht und in Millimeter umgerechnet.

Am Ösophagusbeginn kreuzen zirkuläre und spiralige Fasern in allen Schichten wirr durcheinander. Bald aber kann man an Quer-, Tangential- und Längsschnitten drei getrennte Muskelschichten unterscheiden, die eine lebhafte Verflechtung untereinander eingehen. Es ist vorteilhaft, bei der Schilderung der einzelnen Muskelschichten wieder von innen nach außen vorzugehen. Gewöhnlich liegt dem Lumen zu innerst eine longitudinale leicht spiralig verlaufende Muskulatur. Diese nimmt ihren Ursprung aus den wirren Faserungen bis unterhalb des Pharynx. Diese longitudinale spiralige innerste Faserschicht verflicht sich mit der unter einem anderen Winkel verlaufenden spiraligen äußeren longitudinalen Muskelschicht. Senkrecht zur Verlaufsrichtung dieser beiden longitudinal-spiraligen Muskelgruppen zieht die zirkuläre dünne

Muskelschicht, auf die später eingegangen wird. Diese innerste spiralige longitudinale Muskulatur wird magenwärts immer stärker. Ihre spiralige Anordnung behält sie bis kurz vor den Magen, dort liegen ihre Schraubenlinien immer näher beieinander, so daß endlich eine fast vollkommene zirkuläre Faserschicht resultiert. Der Übergang von quergestreifter in glatte Muskulatur vollzieht sich

Abb. 24. Längsschnitt durch die untere Ösophagushälfte von Sciurus. Innen: Circulärmuskulatur (*a*); Außen: zwei spiralige Muskulaturen (*b*). Vergr. 130fach.

ganz allmählich. Er beginnt kurz nach Beginn des fünften Fünftels, später als in der Außenmuskulatur. Auf dem Magen sind quergestreifte Fasern in der Innenmuskulatur nicht mehr anzutreffen.

Beim Ziesel war die zirkuläre Muskelschicht seine stärkste Muskelschicht und erreichte an einigen am Ösophagusende gelegenen Stellen eine Dicke von 0,4 bis 0,48 mm. Ganz im Gegensatz zu Sciurus. Hier bleibt die zirkuläre Schicht ganz dünn und wechselt in den Werten von 0,016 bis 0,048 mm. Hier haben die beiden longitudinalen Schichten die Hauptfunktion der Ösophagusmuskulatur übernommen. Die zirkuläre Schicht zieht sich zwischen den sich selbst schon verflechtenden longitudinalen Schichten hin. In ihrem Verlauf tritt sie bald ganz lumenwärts, bald durchbohrt

Abb. 25. Längsschnitt durch die obere Ösophagushälfte von Sciurus. Dargestellt: zwei sich verflechtende spiralige Muskulaturen. Vergr. 39fach.

sie wieder die innere longitudinale spiralige Muskelschicht auf ihrem Wege zu der äußeren Spiralschicht, ist also dann an einzelnen Stellen zwischen innerer und äußerer Muskelgruppe zu finden; schließlich durchbohrt sie auch noch die äußere Longitudinalschicht und liegt an diesen Stellen ganz außen als äußerste zirkuläre Schicht (Abb. 26). Hierin hat das korbartige Verflechtungssystem seinen Höhepunkt erreicht. Beim Ziesel verflocht sich eine Zirkulärschicht

mit einer Längsmuskelschicht und täuschte somit drei Schichten vor. Hier aber sind deutlich drei Muskelschichten vorhanden, die in andauernder Verflechtung anzutreffen sind. Abb. 24 zeigt auf einem Längsschnitt diese Ringmuskulatur inmitten der schräg gegeneinander gerichteten Längsmuskulaturen. Diese Verflechtungen mit den Nachbarmuskelschichten geht die Zirkulärmuskulatur nur im oberen und untersten Ösophagusteil ein. Im Mittelteil des Ösophagus verflicht sie sich selten und bleibt meist als mittlere Muskelschicht zwischen beiden longitudinalen Schichten. Magenwärts verschwindet diese Ringmuskulatur als selbständige Muskelschicht. Sie legt sich der inneren longitudinalen Muskelschicht an, die in diesen Höhen fast ganz zu einer dicken Zirkulärschicht geworden ist. Jedenfalls konnte ich sie in den untersten Ösophagusabschnitten bei dem hier untersuchten Exemplar nicht mehr auffinden. Bei zwei anderen Kontrollexemplaren erhielt sich die Zirkulärschicht noch bis fast an die Ösophagus-Magengrenze. Allerdings wies bei diesen Tieren auch die innerste longitudinale Muskelschicht bis kurz vor den Magen noch ihre spiralige Verlaufsrichtung auf, was bei dem hier beschriebenen Exemplar nicht der Fall war.

Die äußerste spiralige longitudinale Muskelschicht beginnt hoch oben am pharyngealen Ösophagusende. Ihre leicht gewundenen Spiraltouren laufen unter einem anderen Winkel als die der inneren Muskulatur, mit der sie sich ganz besonders innig im oberen Ösophagusabschnitt verflechten (Abb. 25).

Weiter unten cardialwärts hören die Verflechtungen zwischen äußerer und innerer Longitudinalschicht immer mehr auf, schließlich verlaufen beide Muskelgruppen ganz voneinander getrennt bis zum Magen. Die äußere Muskulatur besitzt ungefähr die gleiche Stärke wie die innere Longitudinalschicht. Am Ösophagusbeginn ist sie dünn, magenwärts wird sie immer stärker, bleibt schließlich aber in ihrem Dickendurchmesser hinter der innersten Muskelschicht zurück. Glatte Fasern beginnen hier bald nach dem Durchtritt durch das Zwerchfell von außen her in die Außenmuskulatur einzustrahlen. Die glatten longitudinalen Muskelfasern treten, wie schon oben bemerkt, in dieser Schicht zuerst auf. Trotzdem erhalten sich in der äußeren Muskelschicht quergestreifte Muskelfasern noch auf der Magenmuskulatur in sehr spärlicher Anzahl.

Die gesamte Muskulatur von Sciurus ist von zahlreichen elastischen Fasern durchsetzt, die in Ringform zwischen den drei

Muskelfaserschichten ausgebildet sind und von dort aus wieder meist horizontal gerichtete kleine Fasern in die Muskulatur senden. Cardial sind die elastischen Fasern am stärksten ausgebildet. In der Muskulatur von allen drei untersuchten Eichhörnchen fand ich nur wenige Gefäße.

Nach der Wiedergabe meiner Untersuchungsresultate muß ich noch kurz die Schilderung, die Oppel (1897) von Sciurus vulgaris gibt, erwähnen. Er sagt über die Tunica muscularis folgendes:

Abb. 26. Querschnitt durch die obere Ösophagushälfte von Sciurus. Ringmuskulatur verflicht beide spiraligen Muskulaturen. Vergr. 69fach.

„Die Muscularis selbst besteht in der ganzen Länge des Ösophagus aus quergestreifter Muskulatur bis in die Nähe der Cardia, wo sich der Austausch derart vollzieht, daß sich zunächst nach innen von der quergestreiften Ringschicht eine weitere glatte Ringschicht anlegt, welche an Stärke zunimmt, während die andere allmählich schwindet. Vielleicht war es ein ähnliches Verhalten, welches andere Beobachter veranlaßte, von drei Schichten im Ösophagus

zu reden." Ich nehme an, daß Oppel keine Serienschnitte gemacht hat, denn sonst könnte er nicht diese Schilderung geben. Ich deute vielmehr seinen Befund so: Den Schnitt, den Oppel beschreibt, muß er schon in der Höhe gemacht haben, in dem in der Außenmuskulatur vielleicht nur minimale Spuren einer glatten Muskulatur zu sehen waren. Daß sich aber ein Anlegen von glatter Ringmuskulatur an die quergestreifte Ringmuskulatur vollzieht, ist nur eine andere Deutung meiner Auffassung. Ich glaube, daß

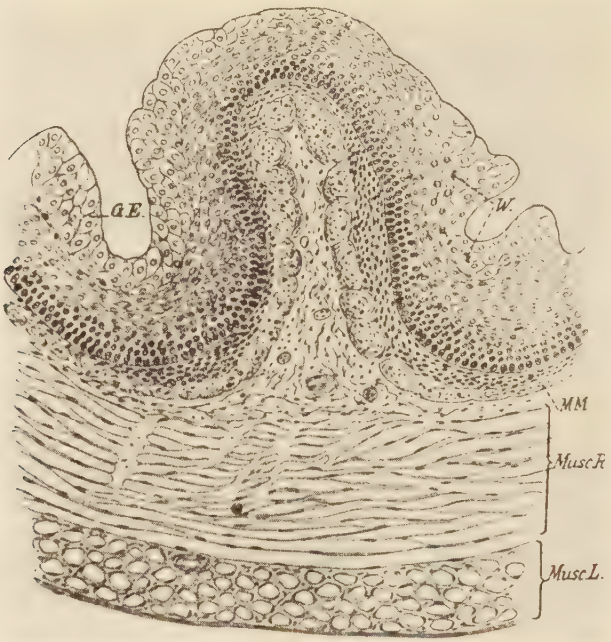

Abb. 27. Querschnitt durch den Ösophagus des Eichhörnchens. *GE* geschichtetes Oberflächenepithel, *W* Wanderzellen in demselben; *MM* M. mucosae; *Musc. R* Ring- und *Musc. L* Längsschicht der Muscularis (beide quergestreift). Vergr. ca. 112fach. Nach Oppel.

diese innere glatte Ringschicht Oppels nichts anderes ist, als die von mir geschilderte innere longitudinale leicht spiralige Muskelschicht, die vor der Cardia in Kreisform übergeht und von Oppel bereits als Ringschicht angetroffen wurde, die auf seinem Schnitt von glatten Fasern durchsetzt war, während die andere mittlere zirkuläre Faserschicht noch erhalten war und noch aus quergestreifter Muskulatur bestand. Darum möchte ich annehmen,

daß andere Beobachter bei anderen Tieren mit Recht auch von einer dreischichtigen Muskulatur sprechen, und daß Oppel auf Grund seiner irrigen Deutung bei Sciurus andere Autoren in derselben Richtung mißverstanden hat. Ganz unverständlich bleibt mir seine Zeichnung vom Ösophagus, in der er zwei Muskelschichten abbildet: eine dicke zirkuläre und eine dünne longitudinale. Von einer dreischichtigen Muskulatur ist nichts zu sehen (Abb. 27). Dieser Zeichnung stelle ich meine Abbildung eines Ösophagus-

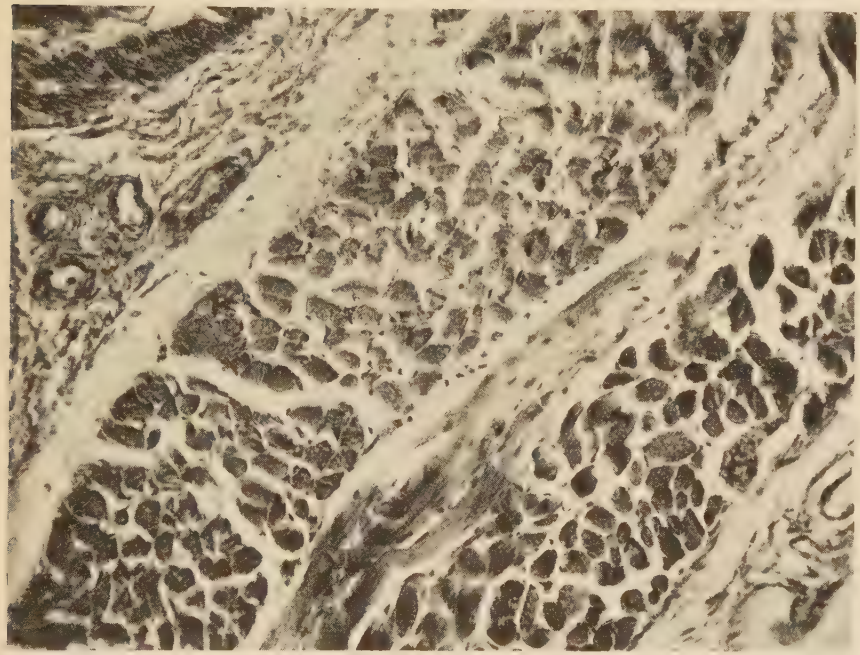

Abb. 28. Querschnitt aus der Ösophagusmitte von Sciurus. Ringmuskulatur von zwei Längsmuskulaturen umgeben. Vergr. ca. 140fach.

querschnittes gegenüber, in der deutlich alle drei Muskelschichten zu sehen sind (Abb. 28).

Einen ähnlichen Bau, wie ich ihn vom Ziesel und Eichhörnchen beschrieben habe, beschreibt Klein (1871) vom Kaninchen. Im oberen Ösophagusteil ist die Tunica muscularis zweischichtig und besteht aus einer inneren Ring- und äußeren Longitudinalschicht. Weiter unten fand Klein eine dreischichtige Muskulatur, eine innere

Längs-, mittlere Ring- und äußere Längsschicht. Diese innere Längsschicht nimmt cardial immer mehr ab, die mittlere und äußere Muskelschicht immer mehr zu. Im letzten Ösophagusabschnitt schlug die äußere Longitudinalschicht eine „schiefe Richtung" ein. Klein war auch der erste, der das Auftreten von glatten Muskelfasern in der äußeren Längsschicht — wie schon einmal erwähnt wurde — beim Kaninchen beschrieben hat.

Hiermit ist die morphologische Beschreibung des Ösophagus bei Nagetieren beendet. Auf das Problem, den anatomischen Bau aus der Art der Ernährung verständlich zu machen, soll nunmehr in Kürze eingegangen werden. Die Rodentia sind im wesentlichen herbivore Tiere, verschmähen aber auch vielfach Fleischkost nicht. Von den hier beschriebenen Nagern scheinen allein Hystrix und das Kaninchen vollkommene Vegetarier zu sein. Mus frißt öfter auch Fleisch. Die übrigen hier untersuchten Rodentia sind gelegentlich auch starke Räuber. Myopotamus frißt Fische, Myoxus und die Sciuriden nehmen neben ihrer Frucht- und Getreidenahrung gern Insekten, Ameisenpuppen, Eier und Vögel zu sich. Trotzdem steht ja das „Nagen" bei allen Rodentia im Vordergrund, und man kann trotz aller Abweichungen in der Ernährung von einer ziemlich einheitlichen Nahrung sprechen. In der Art der Nahrungsaufnahme gleichen sie sich gewöhnlich auch. Sie erfassen die Nahrung mit den Pfoten oder mit nur einer vorderen Extremität, führen sie zum Munde oder halten das Futter, während sie fressen, mit den Extremitäten am Boden fest. Die Rodentia besitzen eine sehr enge Speiseröhre, die nur von sehr fein gemahlener Nahrung passiert werden kann, „wie sie ja auch der Nager einzig und allein verschluckt" (Brehm 1914). Der Musculus masseter ist bei Rodentia ungewöhnlich stark entwickelt. Die Spaltung des enormen Stärkegehaltes der Nahrung wird bereits durch das Sekret der mächtig entwickelten Parotis in Angriff genommen. Wenn wir einen Erklärungsversuch geben und in eine Diskussion über die Funktion bei einzelnen Gewebsschichten des Ösophagus eintreten, gehen wir wieder im Ösophagus von innen nach außen vor.

Das Lumen des Ösophagus zeigte von keinem der hier untersuchten Rodentia makroskopisch eine Verengerung oder Erweiterung. Scholtyssek fand bei Talpa und Sorex stellenweise spindelförmige Erweiterungen im Ösophagus, die er bei der ungeheuren Gefräßigkeit dieser Insektivoren mit Stauungen der geschluckten Bissen

in der Speiseröhre bei schon gefülltem Magen in Zusammenhang bringt. Der Magen der Insektivoren ist einfach und retortenförmig. Bei Rodentia hat sich eine mehr oder weniger fortgeschrittene Teilung des Magens vollzogen, die sich besonders bei Muriden beobachten läßt. Der Magen spezialisiert dort seine Aufgabe in einem Teil, der zur Aufspeicherung, und in dem anderen, der zur Verdauung dient. Trotzdem andere Familien der Rodentia diese Teilung nicht aufweisen, findet anscheinend auch bei ihnen keine Stauung im Ösophagus statt, wenn man das Auftreten von spindelförmigen Erweiterungen im Ösophagus mit Scholtyssek als Behälter für eine vorübergehende Nahrungsstauung erklären will. Die mikroskopischen Engen und Weiten im Ösophagus, die bei allen untersuchten Rodentia vorkommen, lassen sich, wie auch schon Scholtyssek hervorhebt, nicht aus der Art der Ernährung erklären, sondern sind als anatomische Eigentümlichkeiten einer bestimmten Spezies aufzufassen.

Eine deutliche Beziehung läßt sich zwischen Nahrung und Epithelschicht herstellen; das hebt auch schon Goetsch (1910) hervor. Das grobe mehrschichtige Plattenepithel, das besonders hier noch starke Verhornungen erfährt, ist zugleich ein Schutz für die Schleimhaut, den sie bei der oft sehr zellulose- und holzreichen Nahrung in starkem Maße benötigt. Eine Erklärung, warum es bei einzelnen Gattungen zur Ausbildung eines Stratum granulosum kommt, bei anderen diese Ausbildung wieder unterbleibt, vermag ich nicht zu geben.

Die Papillenbildung der Tunica propria hängt wesentlich von der Dicke des Epithels ab. So finden wir die dünnste und zugleich gänzlich papillenlose Tunica propria bei Mus, deren Kernreichtum auch nicht sonderlich groß ist. Die anderen untersuchten Gattungen weisen mit zunehmender Epithelstärke magenwärts Papillen auf. Myopotamus und die Sciuriden besitzen Papillen im ganzen Ösophagus; ihr Epithel ist auch bedeutend kernreicher.

In der Muscularis mucosae sehen Exner (1903) und Bienenfeld (1904) ein Schutzorgan der Schleimhaut. Bartlakowski und Scholtyssek schließen sich der Ansicht dieser Autoren an. Nach den experimentellen Untersuchungen Exners am Darm, bilden sich durch Kontraktionen der Muscularis mucosae an gereizten Stellen der Schleimhaut Einziehungen, so daß dort eingespießte Glassplitter oder spitze Nadeln umgedreht werden und mit dem

stumpfen Ende nach vorn durch den Verdauungstractus wandern. Bienenfeld hat zur Stützung der Exner'schen Versuche histologische Untersuchungen und Messungen verschiedener Darmabschnitte bei Fleisch- und Pflanzenfressern vorgenommen, ohne experimentelle Untersuchungen anzuschließen, die Exner nur für Magen und Dünndarm ausgeführt hat. Ganz allgemein findet man bei Fleischfressern eine dickere Muscularis mucosae als bei Pflanzenfressern, weil nach Exners Auffassung Fleischfresser durch spitze Gräten und Knochen ihren Darmkanal weit mehr gefährden als Pflanzenfresser. Und vergleicht man die Werte, die Scholtyssek für die Muscularis mucosae bei Insektivoren (S. 54, Anat. Anz. 1930, Bd. 70) anführt, mit meinen Angaben in Tabelle I und den beigegebenen Kurven, so ist auch hier der Unterschied sofort sehr auffallend. Trotzdem glaube ich, daß man mit der Anwendung der von Exner gegebenen Deutung beim Darm für den Ösophagus zumindest sehr vorsichtig sein muß. Schon Bienenfeld äußerte sich für den Ösophagus vorsichtiger, wenn sie sagt, hier sei wahrscheinlich in der mächtigen Entwicklung des Plattenepithels ein Schutz vor Verletzung für die Schleimhaut gegeben. Die bei Bartlakowski wiedergegebenen Messungen, die von Ellenberger stammen, und von diesem am Ösophagus sehr weit cardialwärts vorgenommen sind, können darum nichts Bestimmtes über den ganzen Bau und die Dicke der Muscularis mucosae aussagen. Trägt man aber Exners Folgerungen an meinen Messungen von der Muscularis mucosae heran, so müßte man ganz andere Zahlen erwarten, als ich sie tatsächlich gefunden habe. Myopotamus, Myoxus, Spermophylus und Sciurus sind in gleichen Ausmaßen Räuber. Dagegen aber ist die Muscularis mucosae von Myoxus so dünn wie die von Mus (vgl. Tabelle I und Abb. 3 u. Abb. 19), während die von Spermophylus alle hier untersuchten Rodentia an Stärke weit übertrifft. Und der gerade auch Fische (Gräten!) fressende Myopotamus zeigt erst ganz cardialwärts eine Verdickung der Muscularis mucosae, die über Mus hinausgeht. Auch die Muscularis mucosae von Sciurus bleibt merkwürdig dünn. Eines aber vergißt man bei den ganz groben Vergleichen ganz. Weder bei Scholtyssek noch bei meinen Untersuchungen war es die Norm, daß die Muscularis mucosae beim Beginn des Ösophagus schon vorhanden war. Gewöhnlich begann sie erst in der Mitte des ersten oder zweiten Fünftels, bei Mus erst im dritten Fünftel.

Dann war sie ja auch noch nicht einheitlich ringförmig um das ganze Lumen entwickelt, sondern gruppierte sich erst in einzelnen unzusammenhängenden Büscheln! Wie schützt sich also der Ösophagus an diesen von Muscularis mucosae freien Stellen? Man darf eben die Verhältnisse des Darmes nicht so ohne weiteres auf den Ösophagus übertragen. Bei dem auf reine Fleischkost angewiesenen Hund beginnt sie erst im vierten Fünftel, während sie beim Schaf zum Beispiel vom Ösophagusbeginn an vorhanden ist. Diese zwei kontrastierenden Beispielen mögen genügen, um die von Exner gegebene Lösung von der Funktion der Muscularis mucosae im Ösophagus als die einzig wahre Lösung abzulehnen. Vielleicht spielen in der Ausbildung der Muscularis mucosae phylogenetische Gesichtspunkte eine nicht unbeträchtliche Rolle.

In der Submucosa, die im allgemeinen bei höheren Säugetierordnungen reich an elastischen Fasern geschildert wird, fand ich, wie auch Scholtyssek für Insektivoren angibt, nur eine relativ spärliche Verteilung von elastischem Gewebe.

Ganz unmöglich ist es mir, den Bau der Tunica muscularis in eine direkte Beziehung zur Ernährung zu stellen. Bei der Untersuchung der einzelnen Ösophagi verschiedener Gattungen von Rodentia hat sich herausgestellt, daß die Anordnung der Muskelfasern bei jeder Gattung einzelner Familien verschieden war. Wie schon im Eingang der Arbeit hervorgehoben worden ist, hat sich auch der Magen der Rodentia bei einzelnen Familien so stark abweichend von einem Grundtypus erwiesen, daß weder phylogenetische und physiologische Betrachtungen eine Erklärung gefunden haben, die auch nur im Entferntesten wissenschaftlichen Ansprüchen genügt hätte. Mit der mechanisch-physiologischen Erklärung kommt man auch beim Ösophagus nicht weiter. Allen Familien der Rodentia ist die Ausbreitung einer quergestreiften Muskulatur bis nahe an die Cardia mit geringen Unterschieden gemeinsam. Querstreifung der Muskulatur bedingt eine schnellere Beförderung der geschluckten Bissen in den Magen. Das erste Auftreten von glatter Muskulatur in der äußersten Längsschicht wurde hier für die meisten Rodentia (Ausnahme Mus) bewiesen. Die Ernährung allein rechtfertigt das relativ sehr späte Auftreten der glatten Muskulatur kurz vor dem Magen keineswegs. Hier haben sicherlich phylogenetische Entwicklungen eine Rolle gespielt, die heute nicht ohne weiteres zu verfolgen sind. Ursprünglich besaßen die Säugetiere wahrscheinlich glatte

Ösophagusmuskulatur, die sich auch heute noch bei Ornithorynchus erhalten hat. In welchem Sinne die Weiterentwicklung zur allmählichen Querstreifung der Muskulatur im Ösophagus vor sich gegangen ist, ist heute nicht zu übersehen. Bemerkenswert ist, daß nach Bartlakowski einigen Halbaffen nur eine sehr geringe Ausbildung einer quergestreiften Muskulatur zugekommen ist. Auch Homo besitzt in den unteren drei Fünfteln des Ösophagus nur glatte Muskulatur. Dagegen weisen die Insektivoren fast ausnahmslos eine Querstreifung bis zum Magen auf wie die Rodentia. Querstreifung bis zur Cardia findet sich auch bei Wiederkäuern. Aber dies ist nicht die einzige Ähnlichkeit, die die Wiederkäuer am Ösophagusbau mit den Rodentia zeigen. Während im allgemeinen bei Säugern die Muskelwand des Ösophagus von oben nach unten an Stärke zunimmt, nimmt das Lumen cardialwärts ab. „Bei Wiederkäuern findet letzteres nicht statt, sondern das Lumen erweitert sich gegen das aborale Ende" (Rubeli). Bei der Betrachtung meiner Kurven wird sofort ersichtlich, daß auch im aboralen Ösophagusteil der Rodentia das Lumen größer geworden ist und die Tunica muscularis stärker. Eine Abbildung, die Rubeli vom Kaninchenösophagus gibt, bestätigt auch meine Angaben.

Die Tunica muscularis der Rodentia zeigt nach meinen Untersuchungen bei einzelnen Nagern zwei, bei anderen drei Schichten. Auch hierzu kann ebensowenig wie zu der Anordnung der Fasern selbst in den einzelnen Schichten eine Erklärung gegeben werden, die aus der Ernährung geschlossen werden könnte. Wie verschieden ist die Muskulatur von Myoxus von der des Eichhörnchens und Ziesels, und die Ernährung beider Familien ist eine so ähnliche! Bei Myoxus eine zweischichtige, elliptisch verlaufende Muskulatur, bei den beiden Sciuriden korbartige Verflechtungen; beim Ziesel eine ganz dicke zirkuläre Faserschicht, beim Eichhörnchen eine ganz dünne! Aber nicht allein die einzelnen Muskelschichten haben sich in ihrer Verlaufsrichtung so verschieden angeordnet gezeigt, auch die Dicke der einzelnen Muskelschichten war ganz wechselnd. Eine Tiergruppe wies in beiden Schichten einer zweischichtigen Muskulatur eine gleiche Stärke auf (Myoxus, Mus), bei einer anderen verdickte sich die Innenmuskulatur, während die äußere Muskulatur dünner blieb (Hystrix, Myopotamus).

Aber ebensowenig lassen sich Erklärungen finden, die zur Systematik ohne weiteres in Einklang zu bringen wären. Ob die

Rodentia aus den Insektivoren ihren Ursprung nehmen, wie das Winge (1888, 1924) und Abel (1928) annehmen, oder ob sich ihr Ursprung nur aus mittelbarer Nähe von dem Ursprung des Stammes der Insektivoren herleiten läßt, wie Gregory (1910) und Weber (1928) glauben, bleibt unbestimmt. Innerhalb der Ordnung der Rodentia aber muß man es offen lassen, ob Duplicidentaten und Simplicidentaten monophyletischer Herkunft sind, eine Ansicht, der Weber huldigt, in dem die Rodentia sich früh in zwei Stämme spalteten, „bevor noch alle Nagermerkmale zur Ausbildung gelangt waren". Andere Autoren aber glauben, daß Duplicidentaten und Simplicidentaten durchaus verschiedenen Ursprungs seien, deren Ähnlichkeiten auf Konvergenz beruhten. Zunächst versagen alle Erklärungsversuche ganz bei der speziellen Systematik der Rodentia. Das zu den Duplicidentaten gehörige Kaninchen — wobei, wie schon oben erwähnt wurde, Duplicidentaten vielleicht gar nicht direkt zu den anderen Rodentia gerechnet werden können — ähnelt in seiner Ösophagusmuskulatur den Sciuriden, während der sehr eng mit den Sciuriden verwandte Myoxus glis einen von den Sciuriden abweichenden Ösophagusbau besitzt. Überhaupt zeigt der Darmkanal von Myoxus noch andere Eigentümlichkeiten; zunächst das Hinaufwandern der Belegdrüsen in den unteren Ösophagusabschnitt ist bisher nach meiner Deutung nur bei Myoxiden beschrieben worden; ferner besitzen die Myoxiden keinen Blinddarm, während er bei den anderen Nagern ganz besonders stark entwickelt ist. Dreischichtige Muskulaturen hat Scholtyssek bei einigen Insektivoren gefunden; beschrieben werden sie auch bei Wiederkäuern, Einhufern und Carnivoren. Vielleicht kommen auch bei diesen Ordnungen korbartige Verflechtungen vor, die nur noch nicht beschrieben sind, weil fast kein Autor Serienschnitte durch den Ösophagus gelegt hat.

Da keine systematischen Untersuchungen über den Ösophagus einzelner Säugetierordnungen bisher gemacht worden sind, bewegen sich alle Erklärungsversuche, sei es, daß sie von der Ernährung oder von der Systematik ausgehen, auf sehr schwankender Grundlage. Vor allem fehlen in dieser Hinsicht gründliche Untersuchungen an Marsupialia und besonders an Diprotodontia, die mit ihrem Nagetiergebiß und auch sonstigen Eigentümlichkeiten des Magenbaus wie auch in der Ernährung den Rodentia sehr nahe stehen, so daß Fleischmann (1891), der u. a. auch von vergleichend ana-

tomischen Untersuchungen des Magen-Darmkanals ausging, die raubenden Beutler, Polyprotodontia, als Stammverwandte der Nagetiere betrachtete. Die frappierende Ähnlichkeit des Nagetiergebisses mit dem Gebiß der Diprotodontia bekräftigte die Meinung, daß man die Rodentia in unmittelbare Nähe der Marsupialia zu stellen habe. Diese Ähnlichkeiten werden nach heutigem Standpunkt lediglich als Konvergenzerscheinungen gedeutet. Der ungeheure Artenreichtum der Rodentia läßt es nicht zu, nach der Untersuchung einzelner Gattungen theoretische Schlüsse über Zusammenhang von Ernährungsweise und anatomischem Bau zu ziehen. Zunächst müssen auch hier speziell einzelne Familien in ihren verschiedenen Gattungen untersucht werden, ehe man an einen theoretischen Ausbau des anatomischen Befundes gehen kann. Die Verschiedenheit in der Muskelanordnung von Sciurus und Spermophylus läßt erwarten, daß nicht jede Gattung einer Familie denselben Aufbau der Tunica muscularis besitzen dürfte.

Zusammenfassung.

Es wurden untersucht Hystrix hirsutirostris und cristata, Mus musculus, Myoxus glis, Myopotamus coypus, Sciurus vulgaris und Spermophylus citellus. Hiervon Hystrix, Myoxus und Myopotamus zum ersten Male; bei Mus, Sciurus und Spermophylus weiche ich in meiner Darstellung von anderen Autoren zum Teil ganz erheblich ab.

Beziehungen zwischen Lumen und Tunica muscularis bei Engen und Weiten des Ösophagus lassen sich nicht herstellen. Das Epithel ist ein mehrschichtiges Plattenepithel, das cardialwärts stärker verhornt ist als oralwärts. Hystrix, Mus und Myopotamus besitzen ein Stratum granulosum. Magenschleimhautinseln habe ich nicht beobachtet. In dem cardialen Ösophagusabschnitt von Myoxus glis sind die Belegzelldrüsen der Magenschleimhaut hinaufgewandert und kleiden den Ösophagus vollkommen aus. Die Hornschicht ist dort schon verschwunden. Zu einer äußeren Abschnürung dieses Teiles, von mir in Anlehnung an Toepfer auch „Bulbus ventriculi" genannt, kommt es wie bei Myoxus avellanarius nicht. Die Tunica propria ist bei Mus am schmalsten und auch bei anderen Rodentia nicht sehr breit. Mus besitzt keine Papillen. Bei Hystrix, Myopotamus und Myxus treten

Papillen erst im caudalen Abschnitt der Speiseröhre auf, Spermophylus und Sciurus zeigen Papillen im ganzen Ösophagus. Die Tunica propria ist regelmäßig von Lymphozyten durchsetzt, bei Myopotamus und Sciurus reichlicher als bei den anderen untersuchten Nagern. Elastische Fasern sind in der Tunica propria nur spärlich entwickelt. Drüsen besitzt Myopotamus dicht unter dem Pharynx, die nur bis in die Tunica propria hineinragen, ebenfalls Myoxus dicht vor dem Bulbus ventriculi. Diese Befunde treten den allgemeinen Anschauungen entgegen, daß Ösophagusdrüsen der Säuger in der Submucosa liegen. Bei Rodentia sind bisher nur beim Kaninchen subpharyngeal Drüsen gefunden worden. Ihr Auftreten scheint auch bei meinen untersuchten Gattungen individuellen Schwankungen zu unterliegen. Die Muscularis mucosae ist dünner als bei Insektivoren, trotzdem wurde die Theorie Exners, die die Muscularis mucosae als ein Schutzorgan der Speiseröhre erklärt, nicht als genügend bewiesen erachtet. Spermophylus besitzt die dickste Muscularis mucosae. Nur bei Myoxus ist sie schon vom Ösophagusanfang an vorhanden. Bei den anderen Rodentia beginnt sie erst später, bei Mus kurz vor Ösophagusmitte.

Die Submucosa ist in wechselnder Breite ausgebildet, zeigt bei den Sciuriden im Anfangsteil des Ösophagus eine mächtige Entwicklung von Blutgefäßen. Elastische Fasern sind auch in ihr nicht allzu zahlreich vorhanden. Die Tunica muscularis besitzt dicke und dünne Stellen, sie ist im Anfang schwächer entwickelt, als am cardialen Ende der Speiseröhre, wo sie gewöhnlich etwas verdickt ist. Bei Myopotamus kommt sie über ihre Anfangsstärke im Ösophagusbeginn nicht heraus. Die Schichtung und der Faserverlauf weisen bei jedem untersuchten Nager Verschiedenheiten auf. Eine zweischichtige Muskulatur besitzen Hystrix, Mus, Myoxus und Myopotamus. Hystrix und Myopotamus haben eine zirkulär und elliptisch verlaufende Innenmuskulatur und eine schwächer ausgebildete äußere longitudinale Muskulatur. Mus besitzt eine zweischichtige spiralige, Myoxus eine zweischichtige steil zur Achse des Ösophagus elliptisch verlaufende Muskulatur. Beide Schichten sind gleich stark, Myopotamus weist innere „Längsmuskelbündelchen“ auf, die eine Klammerwirkung zwischen innerer zirkulärer und äußerer longitudinaler Muskulatur bewirken; ihre Muskelfasern treten zur äußeren Longi-

tudinalschicht durch die innere Zirkulärschicht hindurch. Spermophylus und Sciurus zeigen korbartige Verflechtungen, die bei Spermophylus nur eine dritte Muskulatur vortäuschen, indem die Zirkulärschicht die longitudinale äußere Muskelschicht mit Fasern durchsetzt, während bei Sciurus wirklich drei Schichten vorhanden sind: eine zirkuläre inmitten zweier longitudinaler und leicht spiralig verlaufender Muskulaturen. Beide longitudinale Muskelschichten verflechten sich miteinander und werden ihrerseits wieder durch die senkrecht zu ihrer Verlaufsrichtung ziehende Zirkulärschicht verflochten. Die Ösophagusmuskulatur der Rodentia ist bis kurz vor den Magen quergestreift, von der Außenmuskulatur strahlen noch quergestreifte Fasern auf den Magen über. Die glatte Muskulatur tritt zuerst in der Außenschicht der Ösophagusmuskulatur auf. Elastische Fasern sind in der Muscularis aller hier untersuchter Rodentia reichlich vertreten. Eine Erklärung für die Anordnung der Muskelfasern und ihre Zwei- und Dreischichtung, die physiologischen oder systematischen Gesichtspunkten gerecht werden könnte, kann ich nicht geben.

Zum Schluß ist es mir eine angenehme Pflicht, Herrn Prof. Dr. von Eggeling für die Anregung zu dieser Arbeit und das rege Interesse an ihrem Fortgange zu danken. Nicht minder gebührt mein Dank Herrn Privatdozenten Dr. B. Lange, der mich bei der Ausarbeitung in jeder Weise freundlichst unterstützte, sowie Herrn Dr. Pohle, Custos am Berliner Zoologischen Museum, für die Überlassung des Materials.

Literaturverzeichnis.

1919 Abel, O., Die Stämme der Wirbeltiere. Berlin.
1930 Bartlakowski, J., Untersuchungen über den Bau der Speiseröhre bei Prosimier-Primaten. Morph. Jahrb.
1895 Barthels, Ph., Beitrag zur Histologie des Ösophagus der Vögel. Ztschr. f. wiss. Zool. Bd. 59.
1924 Braus, H., Anatomie des Menschen. Bd. 1 und 2. Berlin.
1903 Bienenfeld, B., Das anatomische Verhalten der Muscularis mucosae in ihrer Beziehung zu ihrer physiologischen Bedeutung. Pflüg. Arch. Bd. 28.
1914 Brehms Tierleben. Säugetiere Bd. 1 und 2. Leipzig.
1892 Bronns, Klassen und Ordnungen. Bd. 6, 5. Abt. Säugetiere.
1876 Brümmer, J., Anatomische und histologische Untersuchungen über den zusammengesetzten Magen verschiedener Säugetiere. Inaug.-Diss. Leipzig.
1913 Corning, H. K., Lehrbuch der Topographischen Anatomie des Menschen. Wiesbaden.

1896 Dobbertin, Über die Verbreitung und Anordnung des elastischen Gewebes in den Schichten des gesamten Darmkanals. Inaug.-Diss. Rostock.

1894 Dobrowolski, Z., Lymphknötchen (Folliculi lymphatici) in der Schleimhaut der Speiseröhre, des Magens, des Kehlkopfes, der Luftröhre und der Scheide, In Zieglers Beitr. z. path. Anat. u. allg. Path., Jena.

1912 Eisler, Die Muskulatur des Stammes. Jena.

1921 Ellenberger und Baum, Vergleichende Anatomie der Haustiere. Berlin.

1911 Ellenberger, Handbuch der vergleichenden mikroskopischen Anatomie der Haustiere. Bd. 3, Berlin.

1902 Exner, A., Wie schützt sich der Verdauungstrakt? Pflüg. Arch. Bd. 89.

1891 Fleischmann, A., Bemerkungen über den Magen der Rodentia. Morph. Jahrb. Bd. 17.

1899 Fleischmann, A., Die Stammesgeschichte der Nagetiere. Embryol. Unters. Heft 2. Wiesbaden.

1888 Flesch, M., Über Beziehungen zwischen Lymphfollikel und sezernierenden Drüsen im Ösophagus. Anat. Anz. Jahrg. 3, Nr. 10.

1872 Gillette, Déscription et structure de la tunique musculaire de l'oesophage chez l'homme et chez les animaux. Journ. Anat. Physiol. Vol. 8, Paris.

1910 Goetsch, E., The structure of the mammal-oesophagus. Amer. Journ. Anat. Vol. 10.

1910 Gregory, W., The orders of mammals. New. York. Bull. Amer. Mus. Nat. Hist.

1866 Grimm, D., Ein Beitrag zur Anatomie des Darmes. Zit. bei Oppel.

1894 Halban, J., Die Dicke der quergestreiften Muskelfasern und ihre Bedeutung. Anat. Hefte Bd. 3. Wiesbaden.

1910 Hertwig, R., Lehrbuch der Zoologie. Jena.

1871 Klein, E., Der Ösophagus. In Handb. d. Lehre v. d. Geweb. d. Mensch. u. d. Tiere, herausgegeb. von Stricker, Leipzig.

1883 Laimer, E., Beitrag zur Anatomie des Ösophagus. Med. Jahrb., herausgegb. v. d. k. u. k. Ges. d. Ärzte, Wien.

1857 Leydig, F., Histologie des Menschen und der Tiere. Frankfurt a. M.

1829 Meckel, Verdauungswerkzeuge der Säugetiere. System d. vergl. Anat. von Meckel, Halle (Bd. 4).

1897 Oppel, A., Lehrbuch der vergleichenden mikroskopischen Anatomie der Wirbeltiere. 2. Teil: Schlund und Darm. Jena.

1863 Rawitsch, J., Über das Vorkommen quergestreifter Muskelfasern im Ösophagus der Haussäugetiere. Virch. Arch. Bd. 27.

1889 Rubeli, O., Über den Ösophagus des Menschen und verschiedener Haustiere. Inaug.-Diss. Bern.

1904 Scheaffr, J., Die oberen kardialen Ösophagusdrüsen und ihre Entstehung, nebst Bemerkungen über Epithelmetaplasie. Virch. Arch. Bd. 177.

1930 Scholtyssek, H., Der Bau der Speiseröhre bei Insektivoren. Anat. Anz. Bd. 70.

1900 Schreiner, K. E., Beiträge zur Histologie und Embryologie des Vorderdarmes der Vögel. Ztschr. wiss. Zool. Bd. 58.

1927 Schuhmacher, Die Speiseröhre . In Handb. d. mikr. Anat. d. Mensch., herausgegeb. von Möllendorff, Berlin.
1889 Strahl, H., Beiträge zur Kenntnis des Baues des Ösophagus und der Haut. Arch. Anat. Entwickl.-Gesch. Leipzig.
1891 Töpfer, K., Die Morphologie des Magens der Rodentia. Morph. Jahrb. Bd. 17.
1927/28 Weber, M., Die Säugetiere.

Lebenslauf.

Am 16. Mai 1907 wurde ich in Breslau als Sohn des Arztes Dr. Walter Steinitz und seiner Ehefrau Martha Steinitz geb. Schindler geboren.

Ostern 1926 legte ich am städtischen Johannesgymnasium zu Breslau die Reifeprüfung ab.

Im Sommersemester 1926 begann ich das Studium der Medizin in Breslau und hielt mich hierselbst mit Ausnahme des Sommersemesters 1927, während dessen ich in Kiel studierte, auf. Ostern 1928 bestand ich in Breslau die ärztliche Vorprüfung. Ostern 1931 habe ich mich zum Staatsexamen der Medizin gemeldet.